SEMIOLOGIA ORTOPÉDICA BÁSICA PARA HABILIDADES AMBULATORIAIS

GUIA PRÁTICO

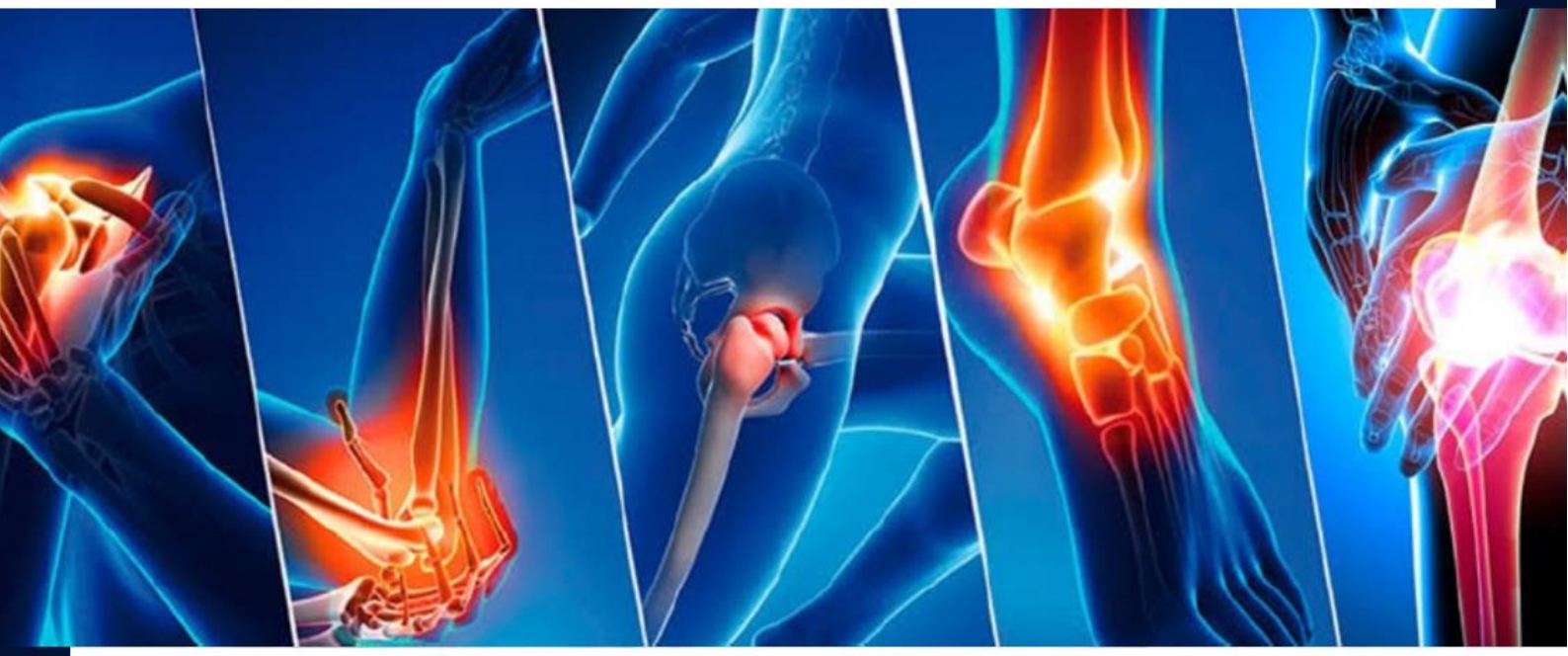

Bárbara Queiroz de Figueiredo
Itiel Elanã Soares Alencar
Adenei da Silva Xavier
Maitê Bonfim Nogueira
Keila Cristiane Batista do Valle
Ítalo Íris Boiba Rodrigues da Cunha

AMPLLA EDITORA

SEMIOLOGIA ORTOPÉDICA BÁSICA PARA HABILIDADES AMBULATORIAIS

GUIA PRÁTICO

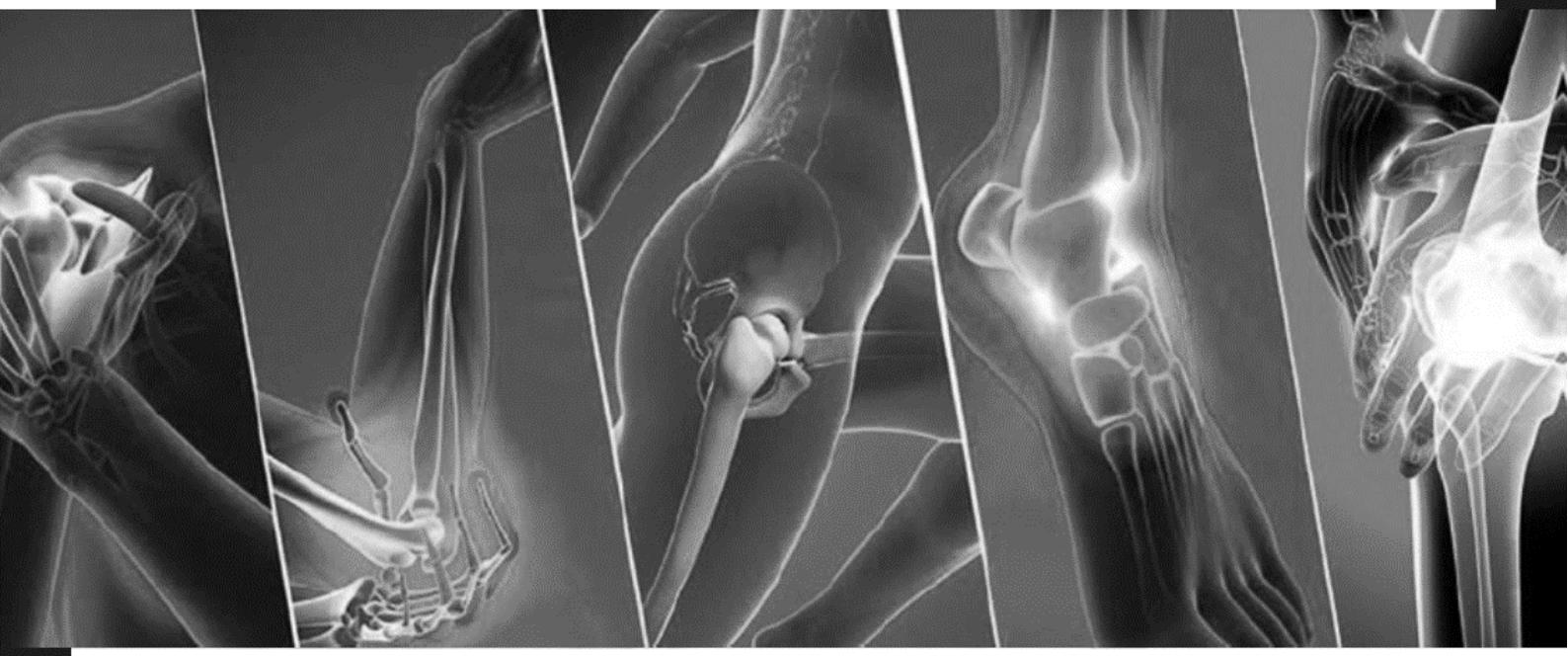

Bárbara Queiroz de Figueiredo
Itiel Elanã Soares Alencar
Adenei da Silva Xavier
Maitê Bonfim Nogueira
Keila Cristiane Batista do Valle
Ítalo Íris Boiba Rodrigues da Cunha

AMPLLA EDITORA

2022 - Editora Amplla
Copyright da Edição © Editora Amplla
Copyright do Texto © Os autores
Editor Chefe: Leonardo Pereira Tavares
Design da Capa: Editora Amplla
Diagramação: João Carlos Trajano
Revisão: Os autores

Semiologia ortopédica básica para habilidades ambulatoriais: guia prático está licenciado sob CC BY 4.0.

Esta licença exige que as reutilizações deem crédito aos criadores. Ele permite que os reutilizadores distribuam, remixem, adaptem e construam o material em qualquer meio ou formato, mesmo para fins comerciais.
O conteúdo da obra e seus dados em sua forma, correção e confiabilidade são de responsabilidade exclusiva dos autores, não representando a posição oficial da Editora Amplla. É permitido o download da obra e o compartilhamento desde que sejam atribuídos créditos aos autores. Todos os direitos para esta edição foram cedidos à Editora Amplla.

ISBN: 978-65-5381-068-6
DOI: 10.51859/amplla.sob686.1122-0

Editora Amplla
Campina Grande – PB – Brasil
contato@ampllaeditora.com.br
www.ampllaeditora.com.br

2022

CONSELHO EDITORIAL

Andréa Cátia Leal Badaró – Universidade Tecnológica Federal do Paraná
Andréia Monique Lermen – Universidade Federal do Rio Grande do Sul
Antoniele Silvana de Melo Souza – Universidade Estadual do Ceará
Aryane de Azevedo Pinheiro – Universidade Federal do Ceará
Bergson Rodrigo Siqueira de Melo – Universidade Estadual do Ceará
Bruna Beatriz da Rocha – Instituto Federal do Sudeste de Minas Gerais
Bruno Ferreira – Universidade Federal da Bahia
Caio Augusto Martins Aires – Universidade Federal Rural do Semi-Árido
Caio César Costa Santos – Universidade Federal de Sergipe
Carina Alexandra Rondini – Universidade Estadual Paulista
Carla Caroline Alves Carvalho – Universidade Federal de Campina Grande
Carlos Augusto Trojaner – Prefeitura de Venâncio Aires
Carolina Carbonell Demori – Universidade Federal de Pelotas
Cícero Batista do Nascimento Filho – Universidade Federal do Ceará
Clécio Danilo Dias da Silva – Universidade Federal do Rio Grande do Norte
Dandara Scarlet Sousa Gomes Bacelar – Universidade Federal do Piauí
Daniela de Freitas Lima – Universidade Federal de Campina Grande
Darlei Gutierrez Dantas Bernardo Oliveira – Universidade Estadual da Paraíba
Denise Barguil Nepomuceno – Universidade Federal de Minas Gerais
Diogo Lopes de Oliveira – Universidade Federal de Campina Grande
Dylan Ávila Alves – Instituto Federal Goiano
Edson Lourenço da Silva – Instituto Federal de Educação, Ciência e Tecnologia do Piauí
Elane da Silva Barbosa – Universidade Estadual do Ceará
Érica Rios de Carvalho – Universidade Católica do Salvador
Fernanda Beatriz Pereira Cavalcanti – Universidade Estadual Paulista "Júlio de Mesquita Filho"
Fredson Pereira da Silva – Universidade Estadual do Ceará
Gabriel Gomes de Oliveira – Universidade Estadual de Campinas
Gilberto de Melo Junior – Instituto Federal do Pará
Givanildo de Oliveira Santos – Instituto Brasileiro de Educação e Cultura
Higor Costa de Brito – Universidade Federal de Campina Grande
Isabel Fontgalland – Universidade Federal de Campina Grande
Isane Vera Karsburg – Universidade do Estado de Mato Grosso
Israel Gondres Torné – Universidade do Estado do Amazonas
Ivo Batista Conde – Universidade Estadual do Ceará
Jaqueline Rocha Borges dos Santos – Universidade Federal Rural do Rio de Janeiro
Jessica Wanderley Souza do Nascimento – Instituto de Especialização do Amazonas
João Henriques de Sousa Júnior – Universidade Federal de Santa Catarina
João Manoel Da Silva – Universidade Federal de Alagoas
João Vitor Andrade – Universidade de São Paulo
Joilson Silva de Sousa – Instituto Federal do Rio Grande do Norte
José Cândido Rodrigues Neto – Universidade Estadual da Paraíba
Jose Henrique de Lacerda Furtado – Instituto Federal do Rio de Janeiro
Josenita Luiz da Silva – Faculdade Frassinetti do Recife
Josiney Farias de Araújo – Universidade Federal do Pará
Karina de Araújo Dias – SME/Prefeitura Municipal de Florianópolis
Katia Fernanda Alves Moreira – Universidade Federal de Rondônia
Laís Portugal Rios da Costa Pereira – Universidade Federal de São Carlos
Laíze Lantyer Luz – Universidade Católica do Salvador
Lindon Johnson Pontes Portela – Universidade Federal do Oeste do Pará
Luana Maria Rosário Martins – Universidade Federal da Bahia
Lucas Araújo Ferreira – Universidade Federal do Pará
Lucas Capita Quarto – Universidade Federal do Oeste do Pará
Lúcia Magnólia Albuquerque Soares de Camargo – Unifacisa Centro Universitário
Luciana de Jesus Botelho Sodré dos Santos – Universidade Estadual do Maranhão
Luís Paulo Souza e Souza – Universidade Federal do Amazonas

Luiza Catarina Sobreira de Souza – Faculdade de Ciências Humanas do Sertão Central
Manoel Mariano Neto da Silva – Universidade Federal de Campina Grande
Marcelo Alves Pereira Eufrasio – Centro Universitário Unifacisa
Marcelo Williams Oliveira de Souza – Universidade Federal do Pará
Marcos Pereira dos Santos – Faculdade Rachel de Queiroz
Marcus Vinicius Peralva Santos – Universidade Federal da Bahia
Maria Carolina da Silva Costa – Universidade Federal do Piauí
Marina Magalhães de Morais – Universidade Federal do Amazonas
Mário Cézar de Oliveira – Universidade Federal de Uberlândia
Michele Antunes – Universidade Feevale
Milena Roberta Freire da Silva – Universidade Federal de Pernambuco
Nadja Maria Mourão – Universidade do Estado de Minas Gerais
Natan Galves Santana – Universidade Paranaense
Nathalia Bezerra da Silva Ferreira – Universidade do Estado do Rio Grande do Norte
Neide Kazue Sakugawa Shinohara – Universidade Federal Rural de Pernambuco
Neudson Johnson Martinho – Faculdade de Medicina da Universidade Federal de Mato Grosso
Patrícia Appelt – Universidade Tecnológica Federal do Paraná
Paula Milena Melo Casais – Universidade Federal da Bahia
Paulo Henrique Matos de Jesus – Universidade Federal do Maranhão
Rafael Rodrigues Gomides – Faculdade de Quatro Marcos
Reângela Cíntia Rodrigues de Oliveira Lima – Universidade Federal do Ceará
Rebeca Freitas Ivanicska – Universidade Federal de Lavras
Renan Gustavo Pacheco Soares – Autarquia do Ensino Superior de Garanhuns
Renan Monteiro do Nascimento – Universidade de Brasília
Ricardo Leoni Gonçalves Bastos – Universidade Federal do Ceará
Rodrigo da Rosa Pereira – Universidade Federal do Rio Grande
Rubia Katia Azevedo Montenegro – Universidade Estadual Vale do Acaraú
Sabrynna Brito Oliveira – Universidade Federal de Minas Gerais
Samuel Miranda Mattos – Universidade Estadual do Ceará
Shirley Santos Nascimento – Universidade Estadual Do Sudoeste Da Bahia
Silvana Carloto Andres – Universidade Federal de Santa Maria
Silvio de Almeida Junior – Universidade de Franca
Tatiana Paschoalette R. Bachur – Universidade Estadual do Ceará | Centro Universitário Christus
Telma Regina Stroparo – Universidade Estadual do Centro-Oeste
Thayla Amorim Santino – Universidade Federal do Rio Grande do Norte
Thiago Sebastião Reis Contarato – Universidade Federal do Rio de Janeiro
Virgínia Maia de Araújo Oliveira – Instituto Federal da Paraíba
Virginia Tomaz Machado – Faculdade Santa Maria de Cajazeiras
Walmir Fernandes Pereira – Miami University of Science and Technology
Wanessa Dunga de Assis – Universidade Federal de Campina Grande
Wellington Alves Silva – Universidade Estadual de Roraima
Yáscara Maia Araújo de Brito – Universidade Federal de Campina Grande
Yasmin da Silva Santos – Fundação Oswaldo Cruz
Yuciara Barbosa Costa Ferreira – Universidade Federal de Campina Grande

2022 - Editora Amplla
Copyright da Edição © Editora Amplla
Copyright do Texto © Os autores
Editor Chefe: Leonardo Pereira Tavares **Design da Capa:** Editora Amplla **Diagramação:** João Carlos Trajano **Revisão:** Os autores

Dados Internacionais de Catalogação na Publicação (CIP)

Semiologia ortopédica básica para habilidades ambulatoriais [livro eletrônico]: guia prático / Bárbara Queiroz de Figueiredo...[et al]. -- Campina Grande : Editora Amplla, 2022.
67 p.

Formato: PDF
ISBN: 978-65-5381-068-6

1. Patologias. 2. Ortopedia. 3. Semiologia ortopédica. 4. Exames médicos. I. Figueiredo, Bárbara Queiroz de. II. Título.

CDD-611.7

Sueli Costa - Bibliotecária - CRB-8/5213
(SC Assessoria Editorial, SP, Brasil)

Índices para catálogo sistemático:

1. Ortopedia 611.7

Editora Amplla
Campina Grande – PB – Brasil
contato@ampllaeditora.com.br
www.ampllaeditora.com.br

2022

SUMÁRIO

PARTE 1: PRINCIPAIS PATOLOGIAS ORTOPÉDICAS

CAPÍTULO I - COLUNA CERVICAL 8

CAPÍTULO II - COLUNA TORÁXICA 14

CAPÍTULO III - COLUNA LOMBAR 21

CAPÍTULO IV - OMBRO 24

CAPÍTULO V - COTOVELO 29

CAPÍTULO VI - PUNHO E MÃO 32

PARTE 2: SEMIOLOGIA ORTOPÉDICA

CAPÍTULO VII - EXAME DA COLUNA CERVICAL 36

CAPÍTULO VIII - EXAME DA COLUNA TORÁCICA 43

CAPÍTULO IX - EXAME DA COLUNA LOMBAR 46

CAPÍTULO X - EXAME FÍSICO DO OMBRO 53

CAPÍTULO XI - EXAME CLÍNICO DAS SÍNDROMES DOLOROSAS DO COTOVELO, PUNHO E MÃO 57

CAPÍTULO XII - EXAME FÍSICO DO JOELHO 62

PARTE 1

PRINCIPAIS PATOLOGIAS ORTOPÉDICAS

CAPÍTULO I

COLUNA CERVICAL

1. CERVICALGIA

- Dores localizadas na cervical.
- Inflamatórias.
- Dores aguda ou crônica.
- Cefaleia occiptal é um sintoma comum.
- Situação é agravada: componentes emocionais e litígiostrabalhistas.
- Causa uma perda da coordenação muscular, perda da força e da resistência;
- A coluna é instável sem o apoio dos músculos e a função normal da musculatura é essencial na biomecanica normal da coluna cervical.
- Doenças como a mielopatia, radiculopatia e outras doenças degenerativas alteram a função muscular, devido à interação biomecânica entre a unidade funcional espinhal e os elementos nervosos.
- Pico de papagaio:
  - Tentativa do organismo de estabilizar a coluna, calcificando os ligamentos;
  - Não é a causa da dor.

2. CERVICOBRAQUIALGIA

Inflamação da cervical mais compressão de estruturas radiculares da coluna, gerando dores a distância.

- Cefaleia occiptal é um sintoma comum.

3. ANATOMIA DA COLUNA CERVICAL

A unidade funcional da coluna cervical é chamada unidade espinhal funcional e é formada pela vértebra superior, vértebra inferior, pelo disco intervertebral e pelos ligamentos associados. (ligamento longitudinal anterior, ligamento longitudinal posterior, ligamentos laterais direitoe esquerdo). Se danificados, levam à paralisia obstétrica.

- Cada tronco divide-se em divisões anteriores eposteriores.
  - As divisões anteriores dos troncos superior e médio dão origem ao fascículo lateral;

- As divisões posteriores dos três troncos dão origem ao fascículo posterior.

Enquanto a divisão anterior do tronco inferior dá origemao fascículo medial. Esses fascículos terão várias ramificações que inervarão os membros superiores. A maior dessas ramificações é o nervo radial.

- ➔ Do fascículo lateral originam o nervo musculocutâneo e sai um ramo que vai formar o nervo mediano.
- ➔ Do fascículo posterior originam o nervo radial e axilar, e por fim, do fascículo medial originam o nervo ulnar e o outro ramo que vai formar o nervo mediano.



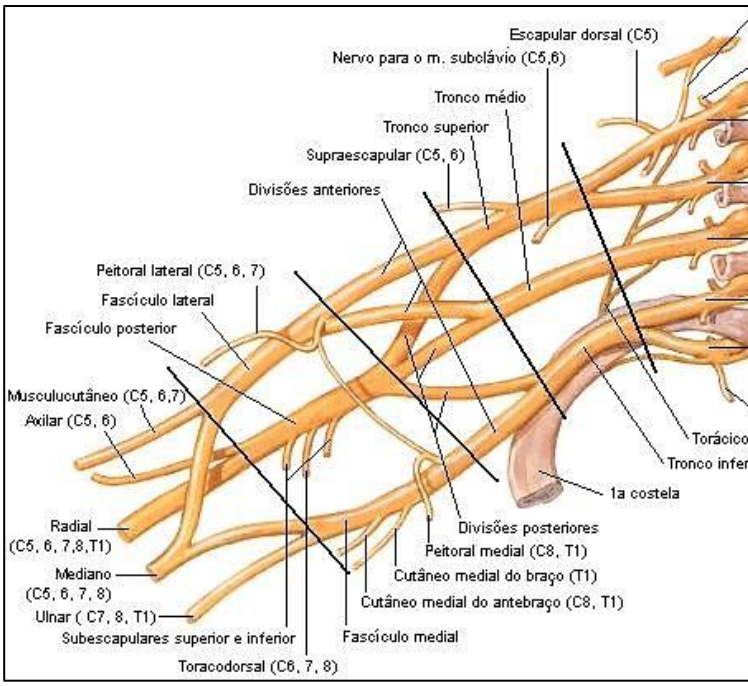

4. VASCULARIZAÇÃO

4.1. PLEXO CERVICAL

Único componente que tem vascularização dentro dos corpos vertebrais

4.2. PLEXO SACRAL:

- ➔ Forma o nervo ciático
- ➔ Plexo lombrar:
- ➔ Forma o nervo femoral

4.3. PLEXO BRAQUIAL

Conjunto de raízes nervosas que emergem direto da medula a nível cervical (C5, C6, C7, C8 e T1) que dão origem aos nervos: radial, mediano e ulnar. Fornece fibras nervosas aferentes e eferentes no peito, ombro,

braço e mão. Esse plexo se estende desde a medula espinhal, através do canal cervical axilar, sobre a primeira costela, e na axila. As raízes dão origem aos troncos superior (C5+C6), médio (C7) e inferior (C8+T1).

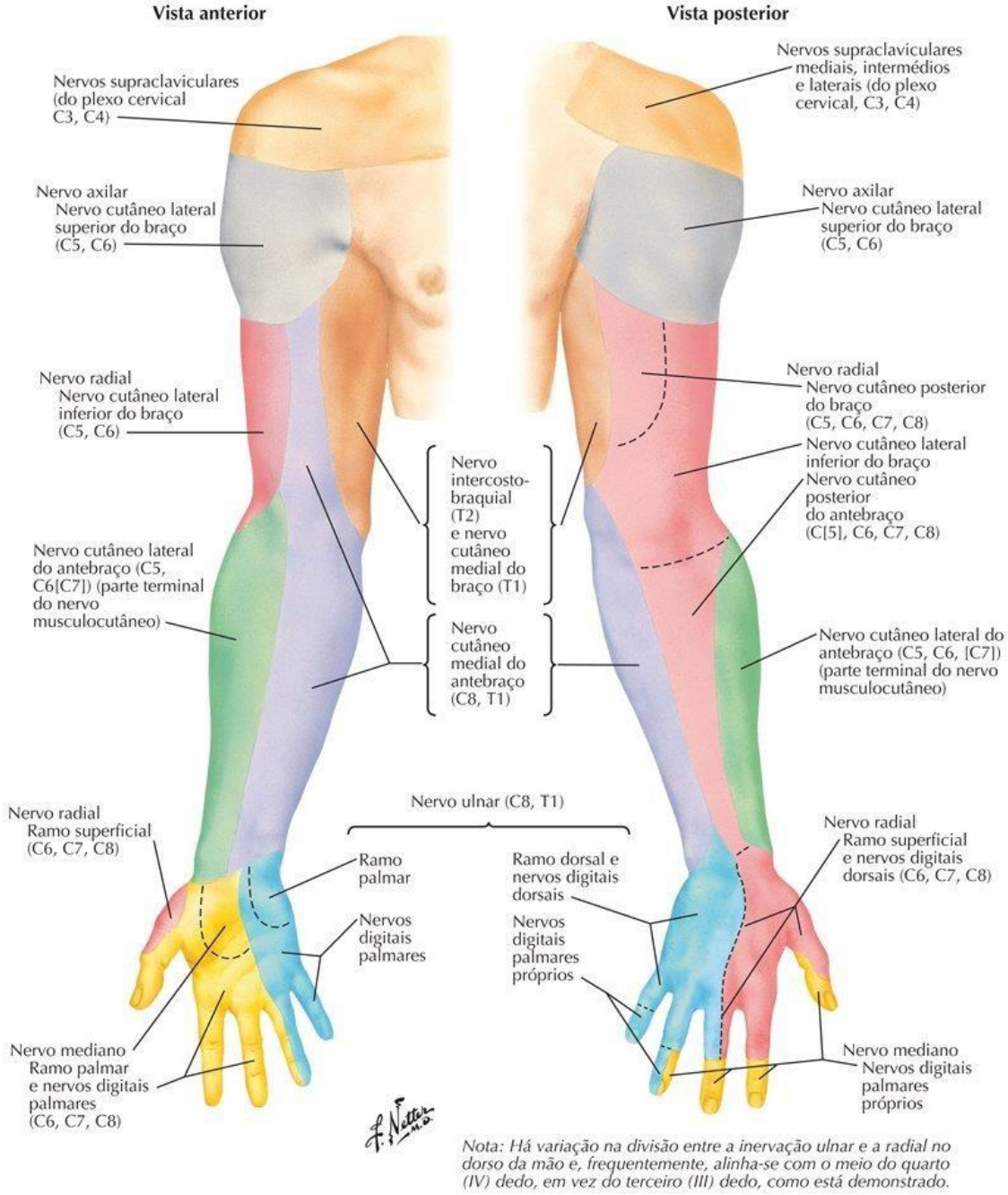

Nota: Há variação na divisão entre a inervação ulnar e a radial no dorso da mão e, frequentemente, alinha-se com o meio do quarto (IV) dedo, em vez do terceiro (III) dedo, como está demonstrado.

5. TIPOS DE SÍNDROMES DOLOROSAS DA COLUNA CERVICAL

5.1. SÍNDROME LOCAL OU MECÂNICA

- Dor à movimentação e melhora com repouso.
- Ocorre nas causas mecânico-posturais e nas doenças degenerativas, como osteoartrite.

5.2. SÍNDROME DA COMPRESSÃO RADICULAR OU CÉRVICOBRAQUIALGIA

- Dor mista: nociceptiva e neuropática.

Rompimento do disco articular, seu conteúdo cai nas raízes nervosas, causando dor reticular.

Caracteriza-se por dor intensa com irradiação para o território de inervação do nervo originado das raízes nervosas submetidas à compressão. Pode vir acompanhada de parestesias e de envolvimento motor. Observada nas discopatias ou doenças degenerativas com estreitamento do canal. Consideramos a verdadeira cervicobraquialgia aquela que geralmente surge de uma irritação das raízes nervosas cervicais baixas, em especial de C5, C6, C7 e C8.

5.3. SÍNDROME DA DOR MIOFASCIAL

- Seguimento muscular que está envolta do seguimento cervical.
- Dor regional em peso, com pontos dolorosos ou PGs na região da cintura escapular.
- Associada à tensão emocional, postura inadequada, fadiga e distúrbios do sono.
- Pontos gatilhos ou dolorosos;
- Palpação de nódulos;
- Dor é localizada;
- Tratamento: massagem, infiltração soro fisiológico ou lidocaína, fisioterapia, acupuntura.

6. SÍNDROME INFLAMATÓRIA

Dor contínua, limitação global dos movimentos e rigidez matinal de longa duração.

- Associada a AR e espondiloartropatias.

7. DIAGNÓSTICO DIFERENCIAL

7.1. TUMORES DE ÁPICE PULMONAR

Um dos diagnósticos diferenciais importantes, são os tumores de uma série de estruturas que podem produzir dor no pescoço ou no braço.

- Ex.: Tumor de Pancoast. Tumor localizado no ápice pulmonar, que na sua expansão pode provocar compressão do plexo braquial.
- Perda de peso recente, sarcopenia, cervicalgia irradiada nos membros superiores.

7.2. SÍNDROME DO DESFILADEIRO TORÁCICO

- Limitado:
  - Anteriormente pelo plexo manubrioesterno;
  - Lateralmente primeira costela;
  - Posteriormente coluna cervical;
  - Arteria subclávia, veia subclávia, escleno anterior, escleno médio e escleno mínimo, plexo braquial.
- Patologias:
  - A presença de anormalidades do escaleno médio;
  - A presença do escaleno mínimo
  - Tumores;
  - Anormalidades da primeira costela;
  - Processo transverso alongado de c7;
  - Bandas fibrosas;
  - Costela cervical (anomalia congênita).

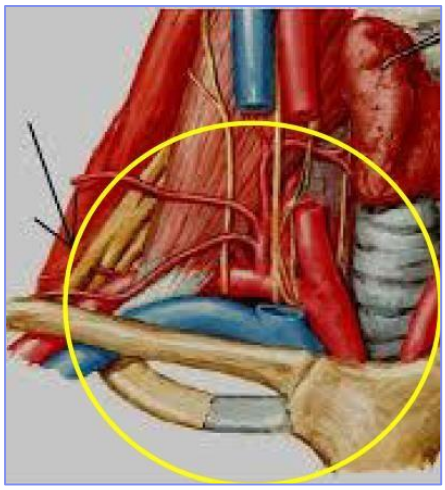

7.3. DIAGNÓSTICO POR IMAGEM

A Tomografia Axial Computadorizada e a RM devem ser solicitadas na presença de um quadro compressivo radicular causando sintomatologia clínica.

Entre C1 e C2 não tem disco intervertebral porque não tem corpo nessas vértebras para fazer o movimento de sim e não.

7.4. DERMÁTOMO E MIÓTOMO

A área da pele inervada por axônios sensitivos de cada raiz nervosa, que corresponde a um segmento medular é chamada de dermátomo.

O conjunto de fibras musculares inervadas por axônios motores de cada raiz nervosa, de cada segmento medular, é chamada de miótomo.

7.5. EXAMES LABORATORIAIS

- Hemograma.
- VHS (velocidade de hemossedimentação).

- PCR (proteína C reativa quantitativa).
- Hemocultura em picos febris.
- EAS (urina I, com antibiograma).

7.6. QUANTO AO AGENTE PATOGÊNICO

- Fazer biópsia do local da lesão.
- Staphylococcus aureus: causador mais comum da discite e da osteomielite vertebral.
- Mycobacterium tuberculosis: causador mais comum inespecíficas

CAPÍTULO II

COLUNA TORÁXICA

1. ANATOMIA DA COLUNA TORÁXICA

1.1. PLANO CORONAL

➔ Alinhada:

1.2. PLANO SAGITAL

➔ Linha plúmbica cruza:

- C7-T1;
- T12-L1;
- L5-S1 ou posterior.

➔ Cifose torácica:

- T5-12;
- 30° (10-40°).

➔ Junção toracolombar:

- Neutra ou discreta lordose

➔ Lordose lombar:

- T12-S1;
- 55° (35-80°).

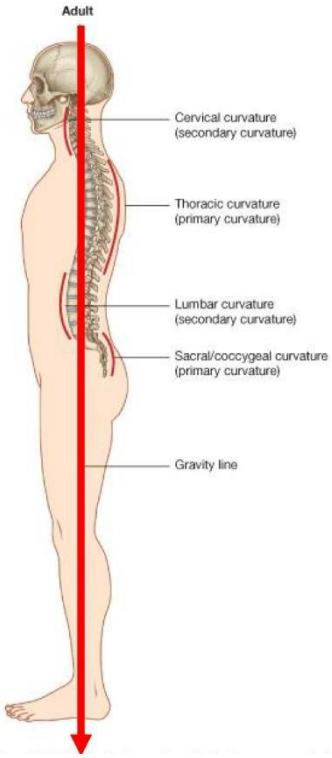

1.3. ARQUITETURA DA COLUNA VERTEBRAL

➔ Apresenta-se formada por 33 a 34 vértebras.

➔ As vértebras se distribuem: cervicais (7), torácicas (12), lombares (5), sacrais (5), coccígea (4 a 5).

➔ A constituição segmentar confere flexibilidade.

➔ As vértebras tornam-se progressivamente maiores em sentido crânio-caudal.

➔ Alinhada:

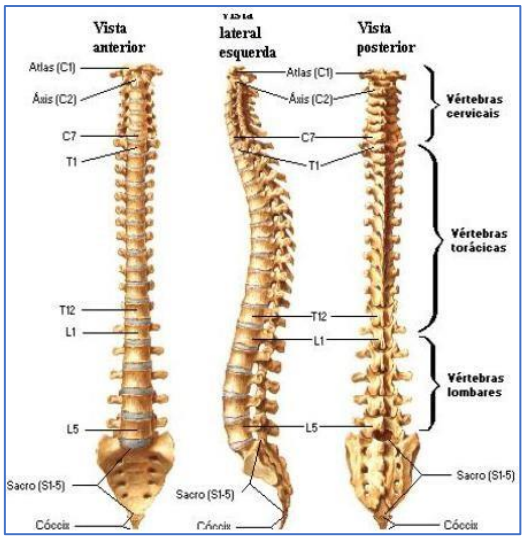

2. AFECÇÕS DEGENERATIVAS

- A partir da 40ª década de vida (30 anos).
- Disco articular: amortecimento de choque.
- Degeneração do disco vertebral -> exteriorização do núcleo pulposo do disco

2.1. ARTROSE E DEFORMIDADE VERTEBRAL

É um processo degenerativo que se inicia em geral nas pessoas de meia idade e primariamente no disco intervertebral seguido de alterações das articulações interapofisárias.

- Osteófilos (pico de papagaio): calcificações dos ligamentos para estabilizar a coluna.
  - Fisiológico na longevidade;
  - Achatamento dos corpos vertebrais;
  - Após os 70 anos -> perda de cerca de 2 cm na altura por ano.
- Osteoporose: assintomática até ocorrer alguma fratura.

3. HIPERCIFOSE TORÁCICA

Acentuação da cifose torácica fisiológica.

3.1. DORSO CURSO DO ADOLESCENTE

Na coluna torácica, o aumento da cifose, quando presente,é um fator de sobrecarga mecânica e que atua no decorrer dos anos como fator de agravamento no aparecimento da degeneração articular e consequentemente da dor vertebral.

- Pode ser idiopático ou não.
- Dorso curvo e a Cifose Juvenil ou enfermidade de Scheüermann, na idade adulta jovem, podem ser responsáveis por dor vertebral torácica.
- Scheüermann: geralmente é congênita.

3.2. DIAGNÓSTICO CLÍNICO

O diagnóstico clínico é representado por um aumento da cifose dorsal, com projeção dos ombros para frente e frequentemente com hiperlordose cervical e lombar.

- Ombro está anterior às orelhas.

3.3. DIAGNÓSTICO POR IMAGEM

- No dorso curvo postural radiografias simples da coluna torácica mostram uma deformidade angular, e que geralmente não ultrapassa os 60º.
- Na enfermidade de Scheüermann, este valor pode ser ultrapassado, além de mostrar duas ou três vértebras encunhadas e outras alterações degenerativas.

3.4. CLASSIFICAÇÃO

- Postural;
- Doença de Scheüermann;
- Congênita;
- Neuromuscular;
- Mielomeningocele;
- Traumática;
- Pós cirúrgica;
- Pós radioterapia;
- Metabólica;
- Displasia Esquelética;
- Doenças do colágeno;
- Neoplásica;
- Inflamatória e Infecciosa.

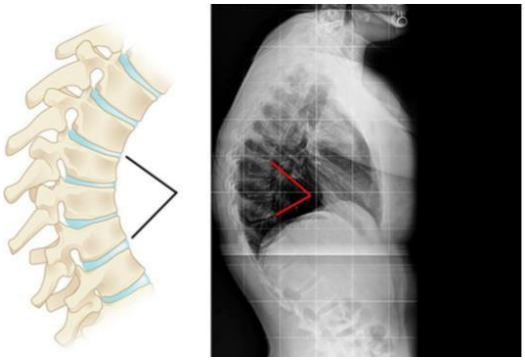

4. ESPONDILITE ANQUILOSANTE (EA)

- A Espondilite Anquilosante (EA) é uma doença inflamatória autoimune que compromete várias estruturas musculoesqueléticas;
- Tem preferência pelas articulações sacroilíacas e vertebrais;
- É tratável, mas incurável.
- Espondilite significa inflamação das articulações da coluna;
- Este nome deriva do grego: spondylos que significa vértebra; arton, articulação; e agkúlosis, ausência de movimento;
- Sacroiliaca → lombar → torácico → cervical.

4.1. EPIDEMIOLOGIA

- Pode ocorrer indistintamente nos dois sexos, mas a espondilite anquilosante se manifesta mais frequentemente no sexo masculino, acometendo de 4 a 5 homens para umamulher.
- Normalmente os pacientes desenvolvem os primeiros sintomas no final da adolescência ou no início da idade adulta (17 aos 35 anos), sendo muito rara após os 40 anos de idade.

4.2. ETOLOGIA

Até hoje a etiologia parece não estar bem definida, parecendo haver um comportamento hereditário tipo poligênico, fugindo, portanto, do simples defeito genético mendeliano, existindo pelo menos, um fator genético que é a presença do antígeno HLA do tipo B-27.

- Gene recessivo de penetrância incompleta.

4.3. ALTERAÇÕES ANATÔMICAS

- Endurecimento e inflamação da articulação;
- Fusão dos corpos vertebrais.

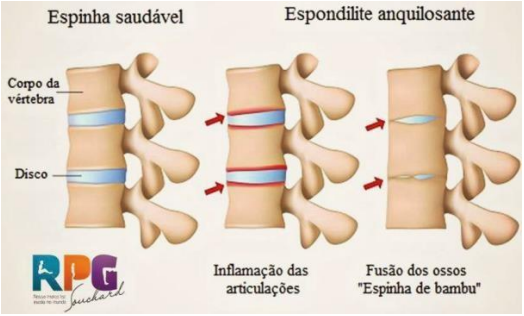

4.4. DIAGNÓSTICO

Além da sintomatologia dolorosa em outras partes do esqueleto, assim como da coluna vertebral torácica, ela compromete com frequência as articulações costovertebrais, manúbrio esternal e as facetas articulares da coluna vertebral. No progredir da doença, os movimentos da coluna vão se tornando cada vez mais limitados e um aumento significativo da cifose torácica poderá aparecer.

4.5. DIAGNÓSTICO POR IMAGEM

Imagens de comprometimento das sacroilíacas (osteoporose na fase inicial e anquilose na fase tardia) são frequentemente as primeiras alterações na fase inicial. Mal oxigenação.

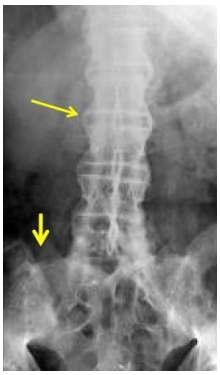

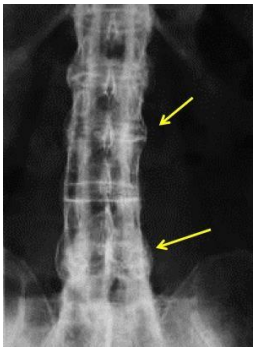

4.6. EXAMES LABORATORIAIS

- Nas fases iniciais, a VHS, é um dos poucos exames que podem estar alterados.
- A presença de antígeno HLA – B27 pode ser detectada em 88% dos casos.
- Nenhum outro exame laboratorial solicitado em atividades reumáticas se mostrará alterado.

4.7. TRATAMENTO

- Anti-TNF -> Drogas biológicas

5. ESCOLIOSE

- Deformidade tridimensional.
- A escoliose é um desvio lateral da coluna para a direita ou esquerda, com formato em "C" ou "S". É um desvio da coluna no plano coronal, acompanhada de gibosidade e rotação dos corpos vertebrais, quando for estruturada.
- Deformidade costovertebral e inclinação direita ou esquerda.
- Giba: formada pela deformidade do gradilcostal.
- Processo espinhoso: lado oposto.

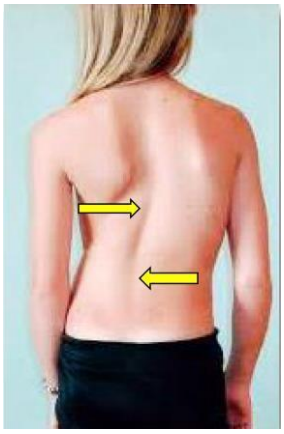

5.1. CLASSIFICAÇÃO

- Scoliosis Research Society;
- Idiopática (85%);
- Neuromuscular;
- Congênita;
- Neurofibromatose;
- Doenças mesenquimatosas (Marfan, Ehlers-Danlos);
- Doença reumatóide;
- Trauma (fratura, cirurgia, radiação);
- Contratura extra-espinhal (queimadura, cirurgia torácica);
- Distrofia osteocondral;
- Infecção;
- Distúrbios metabólicos;
- Relacionadas à articulação lombossacral;
- Neoplasias.

5.2. TIPOS DE CURVA

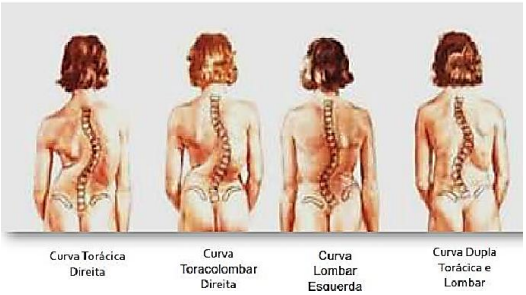

5.3. TIPOS MAIS COMUNS

- Escoliose Idiopática: sem causa;
- Escoliose Neuromuscular: paralisia infantil;
- Escoliose Postural.

5.4. ESCOLIOSE IDOPÁTICA

- Infantil: 0-2;
- Juvenil: 3-9;
- Adolescente: 10-17;
- Adulto: >18 anos.]

5.5. ESCOLIOSE NEUROMUSCULAR

- Manchas café com leite;
- Neuropática: paralisia cerebral, siringomielia, poliomielite, atrofia muscular espinhal, ataxia de Friedreich, neurofibromatose.
- Miopática: artrogripose, distrofia muscular e miotônica.

5.6. EXAME CLÍNICO

- Inspeção posterior
- Teste de Adams
- Teste do fio de prumo

5.7. PECTUS ESCAVATUM

- Tratamento cirúrgico

- Inspeção posterior
- Teste de Adams
- Teste do fio de prumo

5.8. DIAGNÓSTICO POR IMAGEM (EOS)

- Varredura em menos de 30 seg.
- Imagem de corpo total.
- O EOS captura imagens de corpo inteiro em uma única varredura, fornecendo-as em tamanho real, em escala de 1:1, sem emendas ou distorção vertical, para medições precisas e planejamento cirúrgico.
- As imagens EOS 2D e 3D em posição funcional possibilitam a avaliação dos alinhamentos coronal, sagital e rotacional da coluna vertebral, tal como é preconizado pela Scoliosis Research Society, sociedade médica de estudo da escoliose.

- Na avaliação do comprimento dos ossos dos membros inferiores, o EOS 3D (baixa dose e microdose), comparado com a escanotomografia e com a radiografia convencional, foi mais preciso.
- Além disso, a tecnologia apresenta a mesma precisão que a tomografia computadorizada (TC) na avaliação das torções femoral e tibial.

6. OUTRAS DEFORMIDADES TORÁXICAS

6.1. PECTUS CARINATUM

- Compressor dinâmico de tórax (CDT);
- Tratamento por um ano.

7. HÉRNIA DE DISCO TORÁCICA

- Muito rara;
- É a protrusão do disco intervertebral comprimindo estruturas nervosas, ou mesmo da medula;
- É uma condição rara nesta localização, em torno de um a seis casos por 1000 pacientes;
- O sexo masculino a partir da quinta década de vida parece ser o mais acometido, sendo o disco de T11, o mais acometido e depois o de T9 ou T10;
- Existem as hérnias centro laterais, as laterais e as centrais;
- Alterações sensitivas correspondentes ao trajeto da raíz nervosa comprimida;
- Alterações esfincterianas são descritas em hérnias agudas ou estágios avançados de hérnias crônicas.

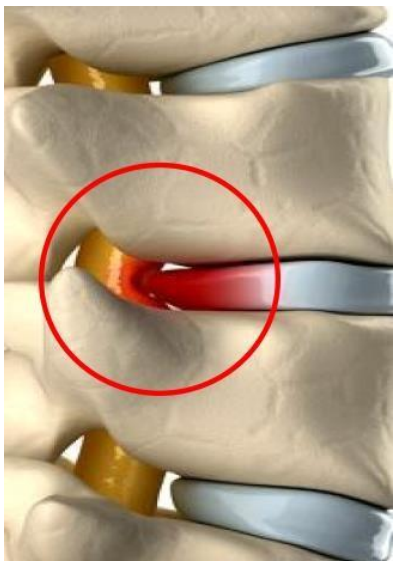

CAPÍTULO III

COLUNA LOMBAR

1. LOMBOCIATALGIA

- O que caracteriza a lombociatalgia é a irradiação da dor para as nádegas e face posterior da coxa, podendo alcançar até o pé.
- A dor discogênica é a mais frequente.
- Acomete indivíduos após a segunda década de vida com pico entre 30 e 50 anos.
- Sua etiologia está relacionada à desidratação e a degeneração do disco intervertebral, principalmente nos segmentos motores mais caudais. A degeneração discal causa fissura no ânulo fibroso do disco intervertebral o núcleo pulposo desidrata e protrui em direção ao canal vertebral. A degeneração discal com protrusão causa instabilidade mecânica e funcional do segmento.
- Com a situação de pressão sobre o disco intervertebral e deslocamento do núcleo pulposo, há estiramento das fibras colágenas do ânulo fibroso e inflamação do mesmo, que é bastante inervado, causando dor crônica diária leve.
- A dor discogênica crônica, quando piora, se agudiza em situações de pequena sobrecarga, melhorando após alguns dias com tratamento adequado.

2. LOMBALGIA

- Todas as condições de dor, com ou sem rigidez do tronco, localizadas na região inferior do dorso, em uma área situada entre o último arco costal e a prega glútea.
- Na lombalgia mecânica comum (a forma mais prevalente), na maioria dos casos, se limita à região lombar e nádegas. Raramente se irradia para as coxas.
- Pode aparecer subitamente pela manhã e apresentar-se

acompanhada de escoliose antálgica.

- O episódio doloroso tem duração média de três a quatro dias.
- Após esse tempo, o paciente volta à completa normalidade, com ou sem tratamento.
- A história natural da dor nas costas é de melhora entre 10 a 30 dias de evolução em 75% dos casos. É benigna, mas há sinais de alerta para melhor investigação:
  - Idade > 50 anos;
  - Dor com piora noturna;
  - Febre;
  - Emagrecimento;
  - Trauma;
  - Tratamento para osteoporose;
  - História de neoplasia, drogas, imunossuprimidos;
  - Infecção bacteriana recente;
  - Dor rebelde ao tratamento habitual com repouso, fisioterapia e aine.

2.1. CAUSAS

- Trabalho físico pesado;
- Postura de trabalho estática;
- Inclinar e girar o tronco frequentemente;
- Levantar-se, empurrar e puxar;
- Trabalho repetitivo;
- Vibrações;
- Fatores psicológicos e psicossociais.

3. TIPOS DE HÉRNIA DE DISCO

- Protrusas: quando a base de implantação sobre o disco de origem é mais larga que qualquer outro diâmetro.
- Extrusas: quando a base de implantação sobre o disco de origem é menor que algum dos seus outros diâmetros ou quando houver perda no contato do fragmento com o disco.
- Sequestradas: quando um fragmento migra dentro do canal, para cima, para baixo ou para o interior do forâmen.

3.1. DIAGNÓSTICO CLÍNICO

3.1.1. TIPOS DE DOR

- Relação existente entre a dor e a atividade corporal ou repouso:
  - Dor com o movimento corporal ao longo do dia, ou desencadeada por longos períodos de permanência em pé, pode ser devido a alterações mecânicas ou degenerativas.
- Associação da dor com queixas sistêmicas:
  - Quando houver comprometimento sistêmico, a dor lombar, geralmente, tem um começo gradual e progressivo, distribuição simétrica ou alternante, sem relação com o movimento e sem melhora com o repouso, e pode ser acompanhada de rigidez matinal de duração superior a trinta minutos.
- Dor de origem raquidiana ou extra-raquidiana:
  - Origem no interior da coluna;
  - A dor de origem extra-raquidiana não tem relação com os movimentos da coluna, aparecendo mesmo com o repouso;
  - Nesta situação, devem ser lembradas a calculose renal, endometriose, aneurisma da aorta abdominal, processos expansivos abdominais, retroperitoniais e outros.
- Dor psicossomática:
  - Pode ser detectada em pacientes que apresentem sensibilidade dolorosa superficial ou de distribuição não-anatômica, com queixa de dor vaga, imprecisa.

CAPÍTULO IV

OMBRO

1. ANATOMIA

O ombro corresponde à associação de 3 articulações na acepção real do termo (esterno-clavicular, acromioclavicular e glenoumeral) e mais uma "articulação" do ponto de vista funcional que é a escapulotorácica, todas funcionando sincronicamente. Tem pouco conteúdo ósseo, grande massa muscular e poucas conexões articulares com o esqueleto axial. Isto confere à região grande amplitude e variação de movimento.

2. INERVAÇÃO E VASCULARIZAÇÃO

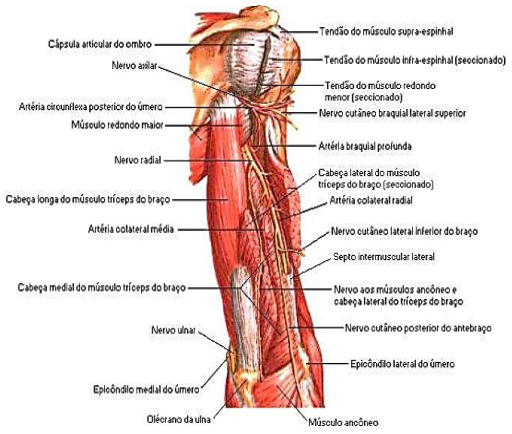

3. MUSCULATURA

3.1. MANGUITO ROTADOR

Tem como principais funções estabilizar e centralizar a cabeça umeral na cavidade glenoidal. Além disso, os músculos que o compõe seguram a cápsula articular, prevenindo um pinçamento durante os movimentos do ombro. Composto por quatro músculos com funções específicas, os quais se originam na clavícula e se inserem no úmero:

- Subescapular: rotação medial/interna e suporta o braço durante a abdução e adução;
- Infraespinhoso: rotação lateral/externa e adicionalmente colabora tanto com a abdução quanto com a adução;
- Redondo Menor: rotação lateral/externa e parcialmente na retroversão e adução;
- Supraespinhoso: adução, especialmente acima de 60°.

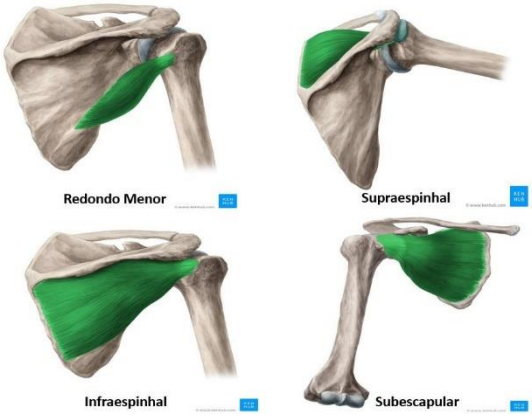

Estes músculos têm origem diversa em torno da escápula, mas todos se inserem nas tuberosidades umerais, fixam a cabeça umeral na glenóide e dão suporte à atuação de outros músculos importantes como o deltóide.

- ➔ Deltóide não faz parte do manguito rotador, mas é importante na rotação final do ombro;
- ➔ Peitoral maior não faz parte do manguito rotador, mas ajuda na adução;
- ➔ Tríceps não faz parte do manguito rotador, mas ajuda na extensão.

3.2. ARTICULAÇÃO (GLENOUMERAL)

É uma das articulações associadas à cintura escapular, permitindo uma ampla gama de movimentos do membro superior. Devido à grande mobilidade, está propensa a lesões, uma vez que a articulação depende dos ligamentos e músculos que a envolvem. Consiste na cabeça umeral e no soquete (cavidade glenoidal).

- ➔ Classificações:
  - Sinovial Esferóidea;
  - Diartrose;
  - Simples;
  - Incompleta;
  - Multiaxial

A articulação do ombro é a mais móvel do corpo humano, e por isto a mais instável, a mais luxada, correspondendo a 50% de todas as luxações.

- ➔ Os seus movimentos pesquisados são:
  - Flexão, extensão, abdução, adução, rotação externa e rotação interna.

A amplitude de todos os movimentos do ombro é dada em graus, com exceção da rotação interna que é pesquisada solicitando-se ao paciente para colocar a mão nas costas. Quanto maior a rotação, mais alto conseguirá alcançar, desde a região glútea até os processos espinhosos torácicos proximais.

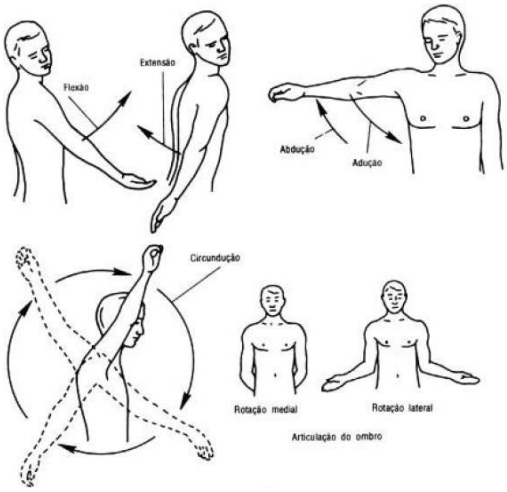

3.3. TABELA DE HOPPENFELD – ADM OMBRO

ARTICULAÇÃO	MOVIMENTO	ADM
OMBRO	Flexão	0 a 180º
	Extensão	0 a 54º
	Abdução	0 a 180º
	Rotação Medial	0 a 70º
	Rotação Lateral	0 a 90º

4. LESÕES DO MANGUITO ROTADOR

4.1. SÍNDROME DO IMPACTO

A síndrome do impacto pode ser causada pelo excesso de movimentos com o ombro em abdução maior do que 90º de amplitude ou por um trauma. É uma denominação geral de algumas lesões no ombro, como por exemplo, as tendinites, as bursites, além de outras.

4.2. ETIOLOGIA

- Tipo de acrômio:
  - Plano;
  - Curvo;
  - Ganchoso.

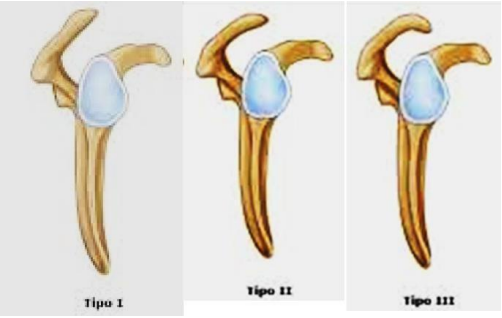

- Osteófitos.
- Posicionamento irregular do úmero.
- Fraqueza dos depressores do úmero.

4.3. DIAGNÓSTICO

- Anamnese:
  - HMA de trauma.
- Testes especiais:
  - Apley;
  - Gerber;
  - Jobe;
  - Neer;
  - Patte.
- Exames por imagem:
  - Raio-X, US e RNM.

4.4. ESTÁGIOS DA SÍNDROME DO IMPACTO

4.4.1. TENDINITE E TENOSSINOVITE:

Acomete jovens em torno de 20-40 anos de idade, principalmente esportistas que fazem movimentos repetitivos e vigorosos de abdução e flexão do braço acima de 90º.

- É caracterizado por:

- Edema;
- Hemorragia, hiperemia;
- Bursite;
- Dor à movimentação.

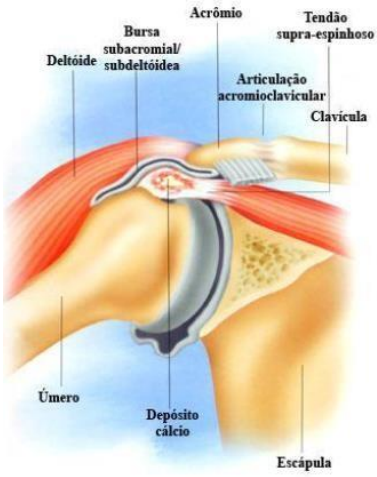

4.4.2. TENDINOPATIA E TENDINOSE:

O segundo estágio, que atinge pessoas com 40-50 anos de idade, é caracterizado por tendinite e fibrose do manguito rotador (principalmente do supra-espinhoso) bursite subacromial (esta quase sempre secundária ao processo patológico dos tendões).

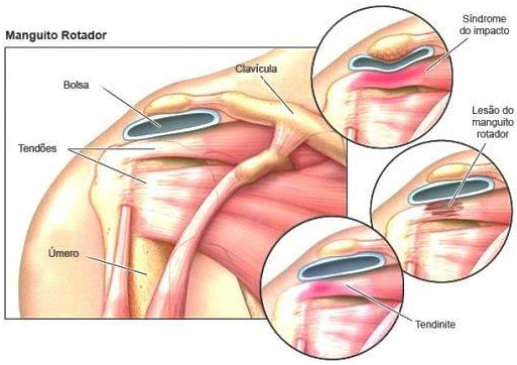

- Dor ao movimento e ao repouso;
- Rubor, Calor;
- Perda da Função;
- Crepitação;
- Diminuição ADM.

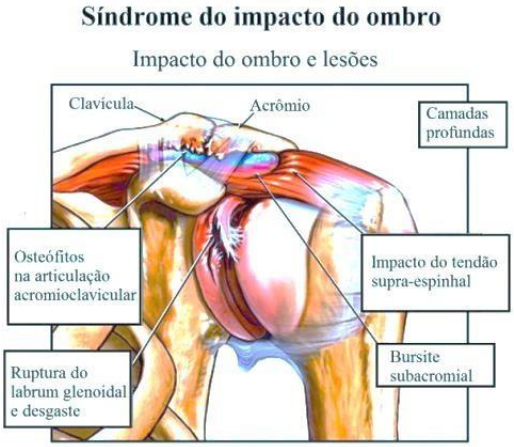

4.4.3. RUPTURA:

- ➔ Exposição da cartilagem e da cabeça longa do bíceps.
- ➔ O terceiro estágio atinge indivíduos acima de 50 anos, é caracterizado pelo aparecimento de osteófitos no acrômio, articulação acrômio-clavicular e tubérculo maior do úmero, bem como, por ruptura do manguito rotador
- ➔ Não sustenta o braço em movimento.
- ➔ "Cabeça umeral careca": ruptura total do supra- espinhoso.

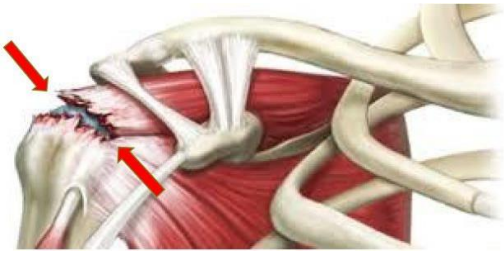

4.5. BURSITE

4.5.1. NORMAL X PATOLÓGICO

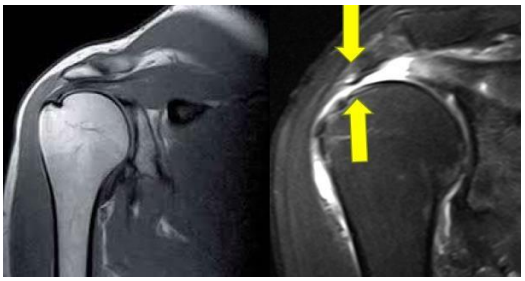

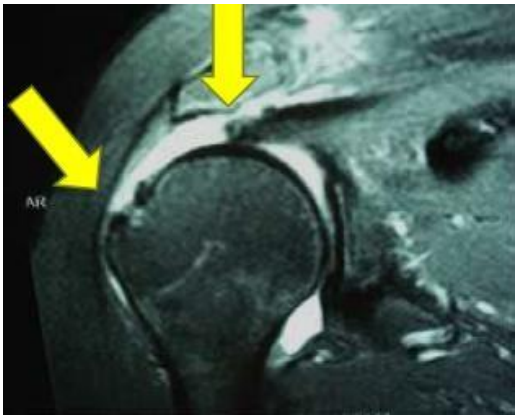

4.5.2. TENDINITE DO SUPRA-ESPINHOSO

CAPÍTULO V

COTOVELO

1. EPICONDILITES

1.1. ESPONDILITE LATERAL (COTOVELO DO TENISTA)

- Músculos extensores do punho;
- Acomete a origem e a aponeurose do extensor radial do carpo (ERC);
- Profissõesmais acometidas: tenistas, digitadores, trabalhador braçal;
- Exame físico: Teste de Cozen e Teste de Mill.

1.2. ESPONDILITE MEDIAL (COTOVELO DO GOLFISTA)

- Sobrecarga em valgo do cotovelo;
- Musculatura flexo-pronadora;
- Exame físico: Teste do cotovelo do golfista.

2. PRONAÇÃO DOLOROSA (COTOVELO DA "BABÁ")

O ligamento anular envolve a cabeça do rádio, a qual na criança é de tecido cartilaginoso até os 5 anos de idade, não estando o mecanismo que a estabiliza totalmente formado. Quando o cuidador puxa a criança pelo antebraço, ocorrendo tração, leva o ligamento anular para dentro da articulação entre o rádio e o úmero, correspondendo à pronação dolorosa. A redução é realizada em supinação e flexão do antebraço sobre o braço promovendo a relocação do ligamento anular à sua posição anatômica.

- Supinação do antebraço e flexão do cotovelo.

Não há necessidade de imobiização em supinação, a não ser para as crianças com deslocamento há mais de um dia, ou com muita dor, mesmo após a redução ser realizada.

CAPÍTULO VI

PUNHO E MÃO

1. CISTO SINOVIAL

- Lesão benigna de conteúdo cístico / líquido;
- Normalmente é um trauma que gera esse tipo de tumoração;
- Corresponde a 50% dos tumores de partes moles da mão;
- Massa firme, indolor, próxima a uma articulação ou tendão;
- Obs: normalmente o tratamento é infiltração de corticoides, mas se a localização comprimir a artéria radial, o tratamento é cirúrgico.

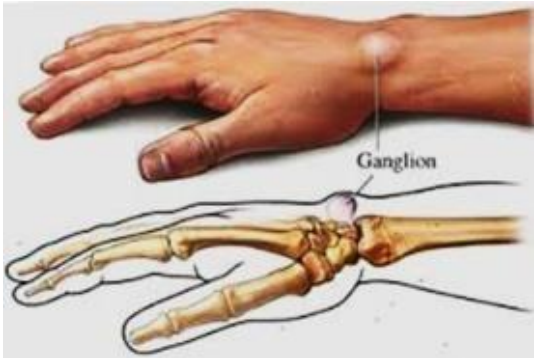

2. DOENÇA DE "DE QUERVAIN"

- Tenossinovite estenosante do 1º compartimento extensor.

2.1. PROFISSÕES MAIS ACOMETIDAS

Costureiras, faxineiras.

2.2. QUEIXA:

Muita dor no punho, principalmente, à movimentação do polegar

2.3. FISIOPATOLOGIA

Tensão contínua e repetida sobre os tendões provoca fricção na bainha retinacular, levando a edema e/ou estreitamento do canal osteofibroso do 1º compartimento extensor.

2.4. EXAME FÍSICO

Manobra de Eichhoff, Manobra de Finkelstein e Manobra de What.

3. DEDO EM GATILHO

3.1. FISIOPATOLOGIA

Espessamento da bainha sinovial causando dificuldade para o deslizamento do tendão flexor no interior das polias. Algumas vezes há

formação de um nódulo no tendão, ocasionando um bloqueio ao tentar se mover o dedo quando o nódulo passa pela primeira polia do túnel flexor.

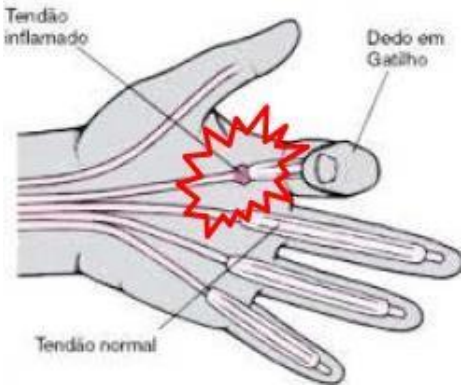

4. DOENÇA DE DUPUYTREN

Transformação das ramificações da fáscia palmar em nódulos e cordas, acometendo a palma das mãos e os dedos, que, progressivamente, começam a sofrer um processo de retração. Evolui com deformidades em flexão das articulações MCF e IFP.

5. SÍNDROME DO TÚNEL DO CARPO

5.1. DEFINIÇÃO

Patologia crônica e evolutiva acometendo, preferencialmente, mulheres após a quarta década de vida.

5.2. CAUSAS

Gestantes, massadeiras. Do ponto de vista anatomopatológico, é causada pelas alterações que ocorrem ao longo do nervo mediano submetido à compressão na região do canal carpiano na zona IV de Verdan.

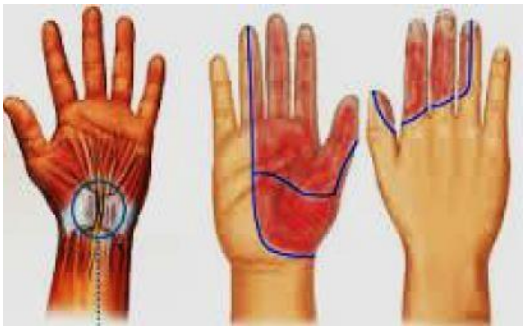

5.3. FISIOPATOLOGIA

Lesão neural na neuropatia por compressão.

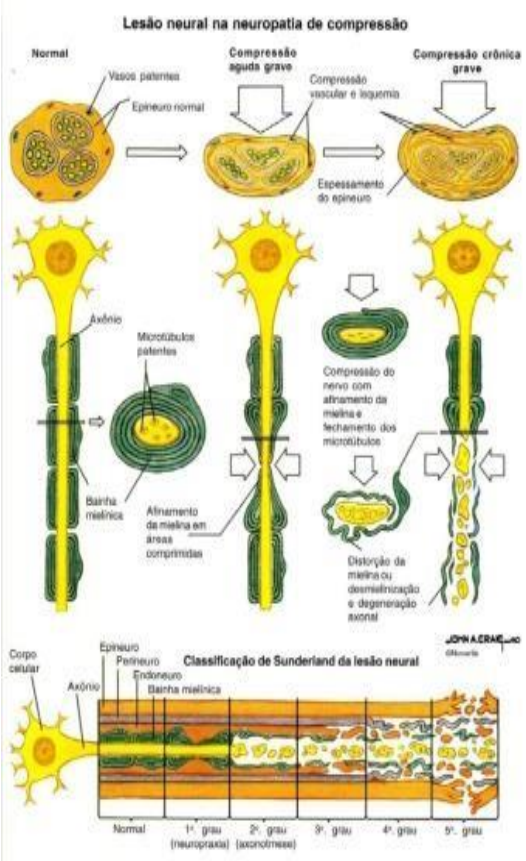

5.4. QUADRO CLÍNICO

Relaciona-se com queixa de hipoestesia insidiosa na região do território inervado pelo mediano (região ventral do polegar, dedo indicador, dedo médio e metade radial do dedo anular).

5.5. EXAME COMPLEMENTAR

STC eletroneuromiografia e US (>10 mm).

5.6. EXAME FÍSICO

Sinal de Tinel e Manobra de Phalen

PARTE 2

SEMIOLOGIA ORTOPÉDICA

CAPÍTULO VII

EXAME DA COLUNA CERVICAL

1. INSPEÇÃO ESTÁTICA

1.1. PREPARAÇÃO

Paciente em pé, com tórax despido e sem calçados.

1.2. AVALIAR

- Assimetrias musculares (região cervical e ombros);
- Tumorações;
- Desvios posturais;
- Alterações tegumentares (pele, cabelo...);
- Cabeça fletida para algum lado.

2. INSPEÇÃO DINÂMICA

2.1. PREPARAÇÃO

Paciente em pé, com tórax despido e sem calçados. O médico deve estar posicionado em frente ao paciente para conseguir avaliar a amplitude dos movimentos. O uso de um abaixador de língua entre os dentes do paciente pode melhorar a visualização da amplitude dos movimentos.

2.2. AVALIAÇÃO

- Extensão e flexão da cabeça;
- Rotação;
- Inclinação lateral da cabeça para ambos os lados;

2.3. RESULTADO

Deve-se observar se o paciente manifesta dor ou diminuição da amplitude do movimento (Contratura Muscular).

2.4. PALPAÇÃO

Deverá ser realizada com o paciente em duas posições diferentes:

2.4.1. SENTADO

- Região Cervical Posterior;
- Processos espinhosos (Dor);
- Faces Articulares Laterais (Dor);
- Músculo Trapézio (Consistência, Pontos de dor e Inserção);
- Cadeia Linfática (Linfonodomegalia);
- Região Cervical Anterior;

- Clavícula (Buscando por costela cervical[1]);
- Músculo Esternocleidomastóideo (Consistência, Pontos de dor e Inserção);
- Linfonodos supra e infraclaviculares (Linfonodomegalia).

2.4.2. DECÚBITO DORSAL

- Esternocleidomastóideo;
- Cadeia Linfática;
- Tireóide;
- Parótidas;
- Fossa Supraclavicular;
- Pulso Carotídeo (Bilateralmente, realizando comparação);
- Osso hioide (Nível de C3)
- Cartilagem Tireoidiana (C4);
- 1º Anel Cricóide (C6) e Tubérculo Carotídeo (Lateralmente);

3. EXAME NEUROLÓGICO

3.1. INFORMAÇÕES PRÉVIAS

➔ A análise de cada dermátomo deve seguir a seguinte ordem:

- Força Muscular (Análise motora);
- Sensibilidade;
- Reflexo.

3.2. DERMÁTOMO C5

3.2.1. FORÇA MUSCULAR

Avaliar a força do bíceps, solicitando ao paciente que realize uma flexão de cotovelo enquanto você aplica uma força de resistência na direção contrária.

3.2.2. SENSIBILIDADE

Verifica-se na região lateral do braço. Pode-se solicitar ao paciente que realize o movimento de pronação, evidenciando a área do braço que será examinada com o pincel.

[1] Malformação congênita óssea ou fibrosa que tem origem no processo transverso da sétima vértebra

A manobra deve ser realizada sempre a partir do ponto mais distal para o mais proximal e com o paciente de olhos fechados.

3.2.3. REFLEXO

Identificar a localização do tendão bicipital (que apresenta disposição medial) do paciente por meio da palpação. Em seguida, posicionar o antebraço do paciente sobre o seu próprio antebraço. Feito isso, posicionar o polegar sobre o dedão e realizar a percussão com o martelo de exames.

- ➔ Espera-se que o paciente realize um movimento de flexão do cotovelo.

3.3. DERMÁTOMO C6

3.3.1. FORÇA MUSCULAR

Avaliar a força dos músculos extensores do punho, aplicando força de resistência.

3.3.2. SENSIBILIDADE

Avalia-se a face palmar do polegar (1º quirodáctilo), partindo da porção mais distal.

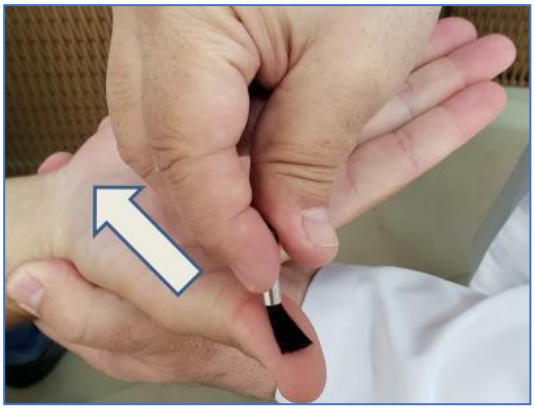

3.3.3. REFLEXO

Palpar a região do processo estiloide radial com o polegar. À percussão, espera-se que o paciente realize movimento de flexão do punho/pronação.

3.4. DERMÁTOMO C7

3.4.1. FORÇA MUSCULAR

Avalia-se a força do tríceps, solicitando ao paciente que realize o movimento de extensão do cotovelo, enquanto o examinador aplica força de resistência.

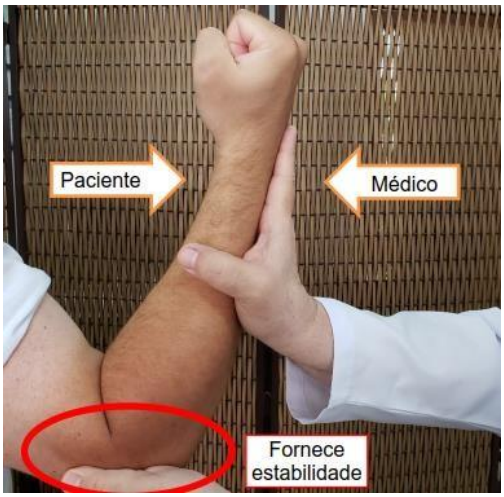

3.4.2. SENSIBILIDADE

Avalia-se a face palmar do dedo do meio (terceiro quirodáctilo).

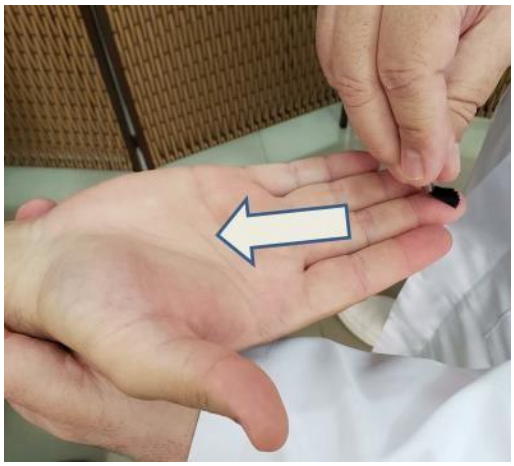

3.4.3. REFLEXO

Palpar o tendão do tríceps e realizar percussão, observando se há movimento de extensão do cotovelo.

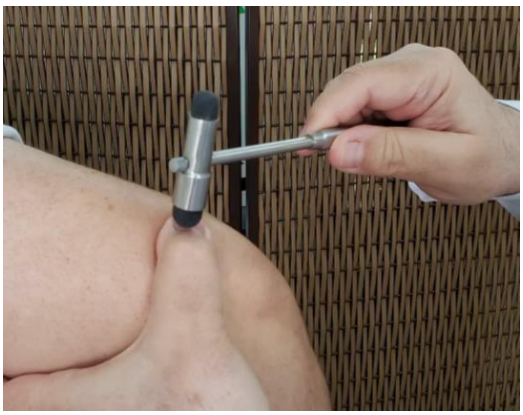

4. TESTES ESPECIAIS

4.1. TESTE DE DISTRAÇÃO

4.1.1. OBJETIVO

Remover o peso que a cabeça exerce sobre o pescoço. Para isso, podemos realizar duas manobras:

- Colocar uma mão espalmada sob o queixo e a outra, também espalmada, sob região occipital do paciente, tracionando para cima;

- Posicionar os polegares de ambas as mãos na região occipital do paciente e projetar os demais dedos para a região do pescoço, tracionando para cima.

Ambas as manobras permitem a tração da cabeça, aliviando o peso dela sobre a coluna cervical.

4.1.2. RESULTADO POSITIVO:

Paciente referirá alívio da dor, pois as manobras amplificaram o diâmetro foraminal, diminuindo uma possível compressão radicular e a tensão sobre as estruturas de sustentação.

4.2. MANOBRA DE SPURLING

4.2.1. OBJETIVO

Intensificar sintomas de uma possível compressão/irritação radicular.

4.2.2. MANOBRA

Colocar as mãos no topo da cabeça do paciente. Realizar uma força de compressão para baixo e flexão lateral da cabeça do examinado para ambos os lados.

4.2.3. RESULTADO:

Deve-se questionar sobre a intensificação da dor[2] e, caso sim, em qual lado?

- ➔ Lado estendido: provável encurtamento muscular.
- ➔ Lado flexionado: provável compressão/irritação radicular.

4.3. TESTE DE LHERMITTE

4.3.1. MANOBRA

Com paciente sentado na maca e os joelhos levemente fletidos. O examinador deve realizar flexão cervical em direção ao tórax e, em seguida, flexão da coluna.

[2] Pode haver intensificação da queimação, agulhadas, choques, formigamento/adormecimento (Sintomas de dor neuropática) no dermátomo que é inervado pela raiz que está sofrendo compressão

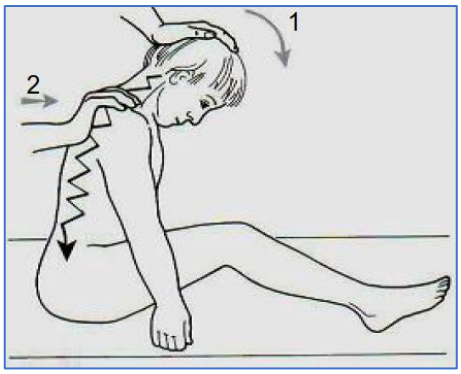

4.3.2. RESULTADO POSITIVO:

Provoca sensação de parestesia nas mãos ou pernas durante a flexão e/ou sensação tipo "choque elétrico" que irradia para toda a coluna vertebral e para os membros. Isso é um sugestivo de compressão medular e irritação meníngea.

4.4. TESTE DE ADSON

4.4.1. OBJETIVO

Realizar a compressão do feixe neurovascular (Artéria Subclávia e Nervos Cervicais) que atravessa a região do desfiladeiro torácico

4.4.2. MANOBRA E INTERPRETAÇÃO:

Solicitar ao paciente que fique em pé, de costas para você, enquanto você afere o pulso radial dele, buscando por alterações que possam sugerir alguma patologia.

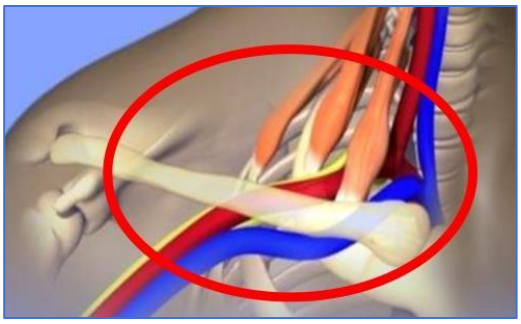

O teste é dividido em 2 etapas:

- ➔ Pesquisa do encurtamento do músculo peitoral menor:
  - Solicitar ao paciente que realize uma abdução de 30° do membro superior;
  - Provocar uma hiperextensão do membro;
  - Atentar-se à possível diminuição do pulso desse paciente.
- ➔ Pesquisa de encurtamento/hipertrofia dos músculos escalenos:
  - Aumentar a abdução para 90° e realizar uma hiperextensão do membro;
  - Instrua o paciente para realizar uma inspiração forçada (elevação da 1ª costela) e rotacionar a cabeça para o lado do braço em abdução. Nessas condições, sinais e sintomas da síndrome do desfiladeiro torácico poderão se exacerbar;
  - Novamente, atentar-se à possível diminuição ou

desaparecimento do pulso do paciente.

Questionar o paciente sobre aumento da sensação de formigamento/fraqueza em todo o membro superior. Além disso, observar se o paciente apresenta sudorese e sensação de peso no membro que está sendo testado.

4.5. MANOBRA DE VALSALVA

Solicitar ao paciente que prenda a respiração e sopre a mão tampando a boca. Desse modo, a pressão intratecal (entre as membranas que revestem a medula espinal) aumentará, provocando dor no caso de lesão expansiva (Ex.: Disco herniado).

4.6. TESTE DA DEGLUTIÇÃO

- Solicitar ao paciente que realize deglutição e refira se sentiu dor.
- No caso de manifestação dolorosa, isso pode estar relacionado às seguintes patologias:
  - Protuberâncias ósseas;
  - Osteófitos.

4.7. TESTE DA ARTÉRIA VERTEBRAL

4.7.1. OBJETIVO:

Pesquisar por estenose da artéria vertebral

4.7.2. MANOBRA

- Solicitar ao paciente que fique em decúbito dorsal
- Intumescência de tecidos moles (hematomas, tumores, infecções)
- Ele deve realizar extensão cervical e, em seguida, rotação lateral para direita ou esquerda, mantendo-se nessa posição por 30 segundos.

4.7.3. RESULTADO POSITIVO

Paciente apresentará tontura, sensação de cabeça vazia e/ou nistagmo. Isso sugere estenose da artéria vertebral contralateral ao lado para o qual a cabeça rotacionou.

CAPÍTULO VIII

EXAME DA COLUNA TORÁCICA

1. INSPEÇÃO ESTÁTICA

1.1. PREPARAÇÃO

- Paciente em pé;
- Tórax Despido;
- Descalço.

1.2. AVALIAR EM DIFERENTES VISTAS

1.2.1. ANTERIOR

- Simetria dos músculos peitorais;
- Simetria dos mamilos.

1.2.2. LATERAL:

- Estender os braços para frente, paralelamente ao solo;
- Cifose torácica;
- Lordose lombar.

1.2.3. POSTERIOR

- Alinhamento de ombros e escápulas;
- Linha média vertebral (Retilínea e sem desvios significativos);
- Deformidades na parede torácica (abaulamentos, retrações);
- Protusão abdominal;
- Novamente estender os membros superiores;
- Avaliação da protuberância occipital até a apófise espinhosa de C7 e daí até o sulco interglúteo.

2. MANOBRAS DE MENSURAÇÃO

2.1. FIO DE PRUMO

2.1.1. OBJETIVO

Pesquisar por desvios da coluna vertebral, em especial, a escoliose

2.1.2. EXAME

- Fixar o fio de prumo na vértebra C7;
- Observar se ele se mantém reto na linha média até atingir o sulco interglúteo;
- O uso de uma régua pode auxiliar na mensuração de algum desvio.

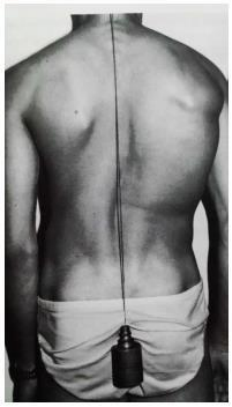

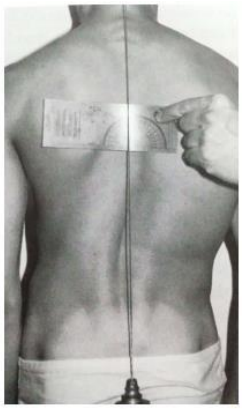

2.2. TESTE DE INCLINAÇÃO ANTERIOR (OU TESTE DA GIBA)

2.2.1. OBJETIVO

Evidenciar a saliência convexa das costas (giba).

2.2.2. EXAME

O examinador, sentado, deve solicitar ao paciente que se posicione à sua frente para então realizar um movimento de flexão do tronco até que o dorso do paciente esteja paralelo à visão do médico.

Na condição de escoliose, como as vértebras estarão rotacionadas, será perceptível uma giba desnivelada por ação das costelas e grupamentos musculares que "acompanharam" o movimento de rotação.

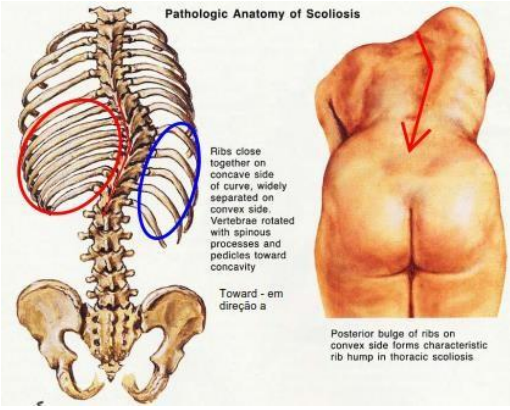

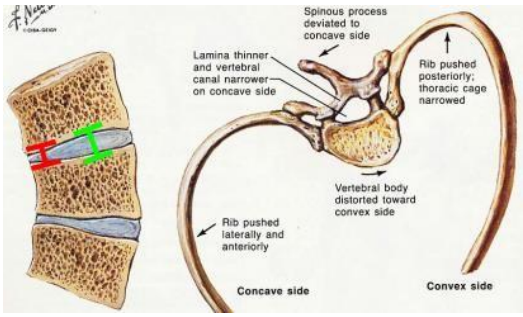

2.2.3. MENSURAÇÃO

- Deve-se utilizar o escoliômetro para verificar o grau de rotação das vértebras;
- Este equipamento deve ser posicionado na região de maior desnível da giba, sempre centralizado à linha mediana.

CURVATURA	TRATAMENTO
< 10°	Fisiológico
10° - 25°	Correção da Postura
25º - 40º	Colete
40º +	Cirúrgico

2.3. TESTE DA EXPANSÃO TORÁCICA

2.3.1. OBJETIVO

Avaliar a capacidade de inspiração e expiração forçadas do paciente, que pode estar comprometida por algum desvio postural.

2.3.2. EXAME

- Com o paciente em pé, medir a circunferência do gradil costal à altura dos mamilos durante a expiração;
- Solicitar ao paciente que realize uma inspiração forçada para tomar nova medida do gradil costal;

- A diferença das medidas deve ser de, no mínimo, 3 centímetros

CAPÍTULO IX

EXAME DA COLUNA LOMBAR

1. INSPEÇÃO ESTÁTICA

Inicia-se desde o momento em que o paciente entra no consultório, avaliando:

- Deambulação;
- Posição antálgica;
- Irregularidades nas extremidades;
- Necessidade de dispositivos auxiliares;
- Posição do paciente;
- Sentado;
- Em pé e em movimento;
- Nível de desconforto (Fácies de dor);
- Conduta do paciente durante a entrevista e o exame;
- Pesquisar, em diferentes vistas (anterior, lateral e posterior), assimetria de:
  - Pescoço;
  - Ombros;
  - Costas;
  - Quadril;
  - Pernas.
- Inspeção da pele, buscando por:
  - Cicatrizes;
  - Escoriações;
  - Equimoses;
  - Hematomas;
  - Lesões;
  - Manchas;
  - Edemas;
  - Depressões;
  - Anormalidades da curvatura da coluna;
  - Hiperlordose;
  - Cifose;
  - Escoliose.

2. INSPEÇÃO DINÂMICA

2.1. AMPLITUDE DOS MOVIMENTOS

Avalia-se:

- Limitações em determinados movimentos
- Postura que desencadeie sintomas típicos da dor relatada pelo paciente
- Para avaliar a amplitude dos movimentos devemos pedir ao paciente que fique em pé com as mãos na cintura e realize os seguintes movimentos:
  - Flexão (40º – 60º) e Extensão Lombar (20º - 35º);

- Inclinação Lateral para ambos os lados (15º - 20º);
- Rotação para ambos os sentidos (3º - 18º);
- Extensão seguida de rotação lateral para ambos os lados.

2.2. INERVAÇÃO MOTORA DE L4, L5 E S1

- ➔ Quadríceps Femoral (L4);
- ➔ Solicitar ao paciente que agache e levante, com joelhos alinhados ao calcanhar Tibial Anterior (L5)
- ➔ Solicitar ao paciente que deambule sobre os calcanhares (Dorsiflexão do pé e do hálux) Panturrilha (S1);
- ➔ Solicitar ao paciente que deambule na ponta dos pés (Flexão Plantar).

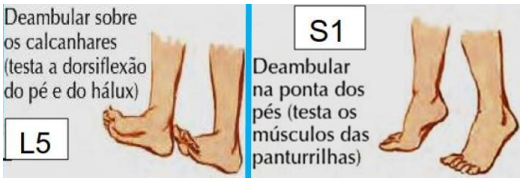

Caso o paciente apresente dificuldade em realizar alguma dessas ações, isso sugere compressão/lesão do nervo responsável por inervar o músculo exercitado durante cada ação. Isso nos direciona no momento do exame neurológico, em que pesquisaremos de forma mais específica por alterações motoras, sensitivas e reflexas.

2.3. PALPAÇÃO

Deve-se palpar, buscando por deformidades ósseas, espasmos musculares, nodulações e pontos de desencadeamento de dor, as seguintes estruturas e regiões:

- ➔ Processos espinhosos;
- ➔ Músculos paravertebrais;
- ➔ Crista Ilíaca;
- ➔ Espinhas ilíacas superiores (anterior e posterior);
- ➔ Nervo Ciático (Nádegas e Região Poplítea).

3. TESTES ESPECIAIS PARA COLUNA LOMBAR

3.1. TESTE DE SCHOBER MODIFICADO

3.1.1. OBJETIVO:

Avaliar a mobilidade lombossacral

3.1.2. MANOBRA

- Solicitar ao paciente que fique em ortostatismo (em pé) e sem camisa;
- Em seguida, deve-se marcar um ponto na coluna do paciente à altura do processo espinhoso de L5 (aprox. ao nível da espinha ilíaca póstero-superior);
- Partindo desse ponto, marca-se outros dois, sendo um 10cm acima e outro 5cm abaixo do ponto referência, delimitando um espaço total de 15cm;
- Feito isso, podemos pedir ao paciente que realize a maior flexão ventral da coluna possível, sem fletir os joelhos, para que, novamente, o espaço entre os dois pontos mais distantes seja mensurado.

3.1.3. RESULTADO

- A distância entre os pontos deve aumentar no mínimo 6 cm, passando a medir, pelo menos, 21 cm.
- Caso contrário, o resultado do teste é positivo, pois a mobilidade estará comprometida.
- Ao examinar idosos e obesos, é necessário considerar que ambos podem apresentar, naturalmente, essa limitação do movimento.

3.2. TESTE DE ELEVAÇÃO DO MEMBRO INFERIOR

3.2.1. OBJETIVO

Pesquisar por radiculopatia do nervo ciático por meio de movimentos que tensionem esse nervo

3.2.2. MANOBRA

- Paciente deve estar em decúbito dorsal;

- O examinador deve elevar o MI do paciente, com joelho em extensão completa, de forma passiva, ou seja, sem que o paciente faça força;
- É interessante que essa elevação seja feita em uma velocidade que possibilite ao médico perceber em que nível de elevação surgiu a dor;

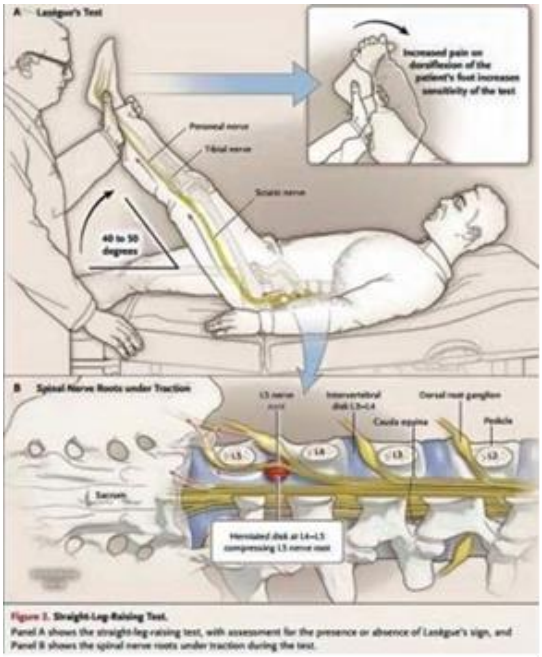

Figure 1. Straight-Leg-Raising Test.
Panel A shows the straight-leg-raising test, with assessment for the presence or absence of Lasègue's sign, and Panel B shows the spinal nerve roots under traction during the test.

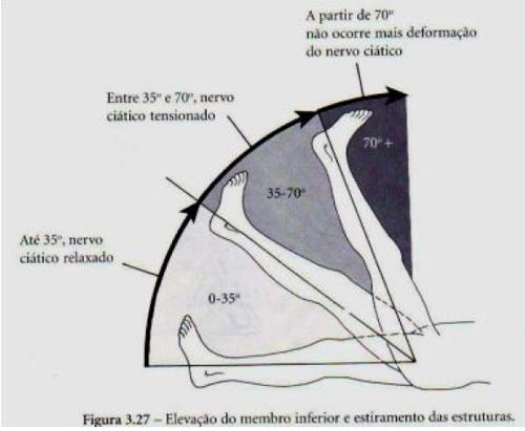

Figura 3.27 – Elevação do membro inferior e estiramento das estruturas.

3.2.3. RESULTADO

- Elevação 0-35º: nervo está relaxado. Não há alterações nos sintomas
- Elevação 35-70º: nervo tensionado. Exacerbação de sintomas decorrentes da compressão das raízes L4 – S1
- Elevação 70º+: todos os pacientes tendem a apresentar dor, mesmo sem radiculopatia subjacente.

Atenção!

Outras condições, como encurtamento dos músculos isquiotibiais, podem comprimir o nervo em seu trajeto e provocar os sintomas característicos de radiculopatia. Então, para determinar, de fato, que estamos lidando com uma compressão de raízes nervosas, devemos:

- Abaixar o MI até atingir um grau de elevação em que não se apresente sintomatologia, no qual 2 movimentos podem ser úteis no direcionamento para doença radicular:
  - Realizar dorsiflexão passiva do pé do paciente;
  - Solicitar ao paciente que realize flexão ativa da coluna cervical, posicionando o queixo sobre o tórax;

Em ambos os casos, o reaparecimento dos sintomas, mesmo com o MI em posição mais baixa, sugere doença radicular.

3.3. MANOBRA DE LASÉGUE

3.3.1. OBJETIVO

Pesquisar por radiculopatia compressiva lombar.

3.3.2. MANOBRA

Solicitar ao paciente que fique em decúbito dorsal e realize flexão do quadril e do joelho de 90º;

Em seguida, o examinador deve realizar progressiva extensão do joelho.

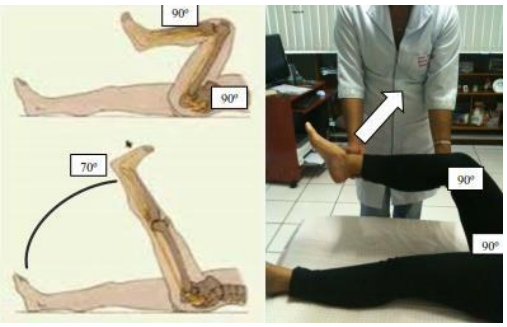

3.3.3. INTERPRETAÇÃO

Caso o paciente refira dor à extensão do joelho, o teste será positivo.

3.4. TESTE DE PATRICK OU FABÉRE

3.4.1. OBJETIVO

Pesquisa por alterações nas articulações coxofemoral e sacroilíaca

3.4.2. MANOBRA

- Solicitar ao paciente que fique em decúbito dorsal e posicione o maléolo lateral de um pé na patela do membro contralateral;
- Em seguida, o examinador deve pressionar o joelho para baixo com uma mão enquanto estabiliza a região pélvica contralateral com a outra mão.

3.4.3. INTERPRETAÇÃO

- Dor em região anterior do quadril: acometimento da articulação coxofemoral;
- Dor em região posterior do quadril: acometimento da articulação sacroilíaca.

3.5. TESTE DE HOOVER

3.5.1. MANOBRA

- Solicitar ao paciente que fique em decúbito dorsal e eleve um pouco seus membros inferiores;
- O examinador deve sustentá-los pelo calcanhar;
- Em seguida, o avaliador deve elevar um dos membros e ficar atento à resposta do membro contralateral.

3.5.2. INTERPRETAÇÃO

- Membro contralateral realiza força para baixo → resposta esperada;
- Membro contralateral apresenta ausência de força para baixo → sugestivo de simulação.

4. EXAME NEUROLÓGICO

A avaliação deve ser feita na seguinte ordem para cada dermátomo:

- ➔ Função motora (Força Muscular);
- ➔ Sensibilidade: sempre da região mais distal para proximal e com paciente de olhos fechados;
- ➔ Reflexo.

Além disso, o paciente deve estar sentado na maca para não comprometer a amplitude dos movimentos e possibilitar uma melhor avaliação.

4.1. DERMÁTOMO L4

4.1.1. FORÇA MUSCULAR

Avaliação do músculo tibial anterior: inversão do pé, superando força de resistência na extremidade medial do pé

4.1.2. SENSIBILIDADE

Usar o pincel para verificar a sensibilidade na região medial do pé.

4.1.3. REFLEXO PATELAR

Percutir o tendão patelar: extensão súbita da perna.

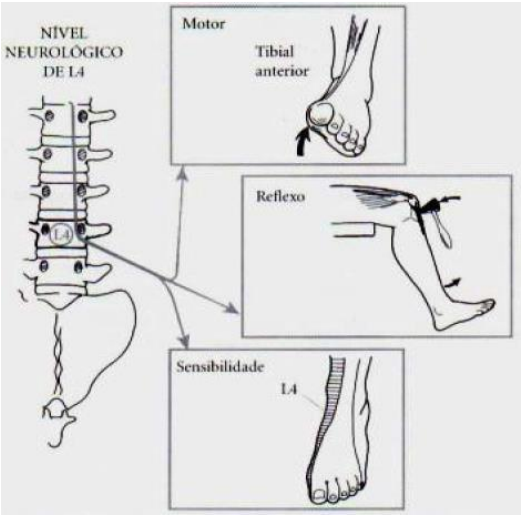

4.2. DERMÁTOMO L5

4.2.1. FORÇA MUSCULAR

Avaliação do músculo extensor longo do hálux → extensão do hálux, superando força de resistência.

4.2.2. SENSIBILIDADE

Região dorsal do pé.

4.2.3. REFLEXO

Não há.

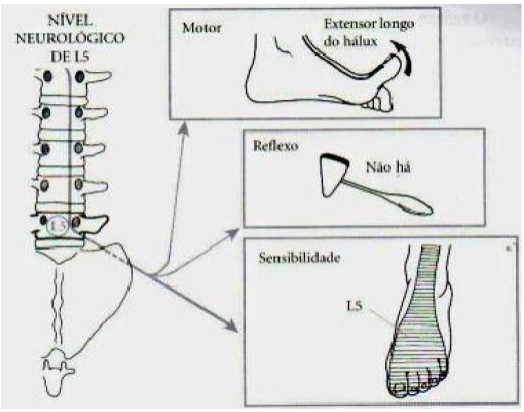

4.3. DERMÁTOMO S1

4.3.1. FORÇA MUSCULAR

Avaliação dos músculos fibulares longo e curto → eversão do pé, superando força de resistência na extremidade lateral do pé

4.3.2. SENSIBILIDADE

Região lateral do pé

4.3.3. REFLEXO AQUILEU

- Apoiar a ponta do pé do paciente de modo que o tornozelo fique em posição neutra;
- Em seguida, realizar percussão do tendão calcâneo: movimento de flexão plantar.

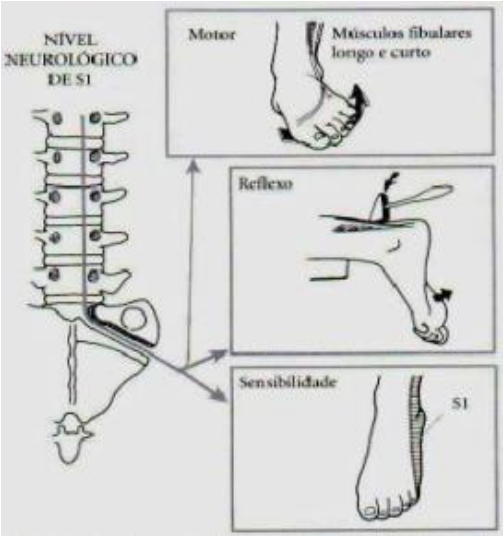

CAPÍTULO X

EXAME FÍSICO DO OMBRO

1. OMBRO:ARTICULAÇÕES E MANGUITO ROTADOR

O ombro corresponde à associação de 3 articulações convencionais e 1 articulação peculiar (que não apresenta a organização típica de articulação sinovial, mas tem a função de tal).

- Esternoclavicular: Estabilidade;
- Acromioclavicular: Estabilidade;
- Glenoumeral: Movimento - Triaxial;
- Escapulotorácica: Movimento.

Sua conformação de pouco conteúdo ósseo, mas grande massa muscular, confere à região muita amplitude e variação de movimento.

1.1. MANGUITO ROTADOR

Mantém a cabeça do úmero contra a cavidade glenóide, reforçando a cápsula articular e resistindo ativamente a deslocamentos indesejáveis da cabeça do úmero em direção anterior, posterior e superior

- M. Supraespinhoso
- M. Infraespinhoso
- M. Redondo Menor
- M. Subescapular

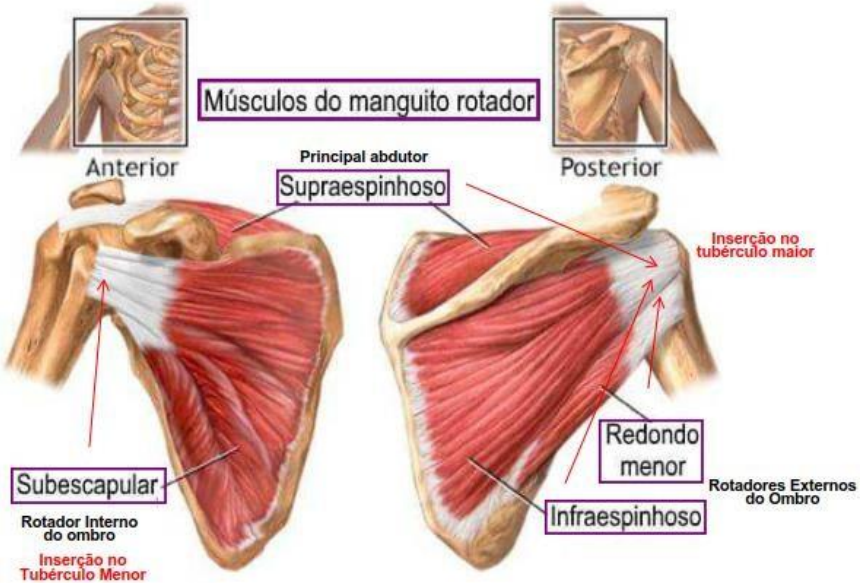

2. MANOBRAS NÃO ESPECÍFICAS

2.1. MANOBRA DE NEER

2.1.1. OBJETIVO

Verificar a presença de dor à flexão abrupta do ombro

2.1.2. PREPARAÇÃO

Paciente ortostático e com o membro superior a ser testado bastante relaxado

2.1.3. MANOBRA

- O examinador utiliza a mão contralateral ao ombro testado para estabilizar a escápula do paciente, enquanto apoia a outra mão na região posterior do braço do paciente para realizar um movimento rápido e brusco de elevação;
- Deve ser realizado bilateralmente para testar ambos os membros.

2.1.4. RESULTADO

Caso o paciente refira dor, é positivo, indicando a compressão de partes moles do ombro pelo choque do tubérculo maior do úmero contra o acrômio. Contudo, em casos de capsulite adesiva, instabilidade multidirecional, lesões da articulação acromioclavicular, etc., esse teste também será positivo.

2.2. TESTE DE APLEY

2.2.1. OBJETIVO

Pesquisar por tendinite do manguito rotador e por bursite da bolsa subacromial através dos movimentos de abdução e rotação externa do ombro.

2.2.2. MANOBRA

Solicitar ao paciente que coloque a mão por trás da cabeça de modo a tentar alcançar o ângulo superior da escápula contralateral.

2.2.3. RESULTADO POSITIVO

O paciente queixará de dor.

3. MANOBRAS ESPECÍFICAS

3.1. MANOBRA DE GERBER

3.1.1. OBJETIVO

Avaliar a integridade do músculo subescapular (Rotador Interno).

3.1.2. MANOBRA

- Solicitar ao paciente que realiza rotação medial/interna do ombro;
- Polegar deve estar projetado para cima e a mão não pode apoiar nas costas (facilitaria o movimento);
- Instruir o paciente a elevar o máximo possível.

3.1.3. RESULTADO

É positivo quando o paciente não consegue levar a mão às costas. Caso ele consiga, quanto mais subir a mão, maior está a amplitude de movimento da rotação interna.

3.2. TESTE DE PATTE

3.2.1. OBJETIVO

Avaliar a integridade e a força do músculo infra espinhal (Rotador Externo)

3.2.2. MANOBRA

- Paciente deve estar em posição ortostática à frente do examinador;
- Solicitar ao paciente que realize abdução de 90º do membro superior, direcionando sua mão para cima (flexão de cotovelo de 90°);
- Em seguida, o examinador deve apoiar o cotovelo do paciente com em seu membro superior contralateral, enquanto realiza uma força de rotação interna para qual o paciente deverá apresentar resistência.

3.2.3. RESULTADO

- Paciente apresenta resistência diminuída: Rotura parcial/inflamação do tendão infra espinhal (lesão parcial);
- Paciente não consegue manter o antebraço projetado para cima, pois ele cai em rotação interna ("drop arm"): lesão extensa do manguito com comprometimento completo do infra espinhal;
- Paciente apresenta boa resistência à força do examinador: hígido.

3.3. TESTE DE JOBE

3.3.1. OBJETIVO

Avaliar a integridade do músculo supraespinhal (Abdutor)

3.3.2. MANOBRA

- Solicitar ao paciente que realize abdução de 90º dos membros superiores em plano frontal;
- Em seguida, deve ser feita uma anteflexão de 30° e um movimento de rotação interna (pronação) de modo que os polegares fiquem projetados para baixo;
- Feito isso, o examinador deve aplicar força para baixo nas porções distais do antebraço do paciente para que ele tente resistir.

3.3.3. RESULTADO

Existe alteração se algum dos membros apresentarem dor ou menor resistência à força aplicada pelo examinador.

CAPÍTULO XI

EXAME CLÍNICO DAS SÍNDROMES DOLOROSAS DO COTOVELO, PUNHO E MÃO

1. EPICONDILITE LATERAL

Condição decorrente de lesões/inflamação no tendão do músculo extensor do carpo, que se liga ao epicôndilo lateral. Para identificá-la, podemos realizar 2 manobras.

1.1. TESTE DE COZEN

1.1.1. MANOBRA:

- Solicitar ao paciente que realize flexão de 90º do cotovelo, com o antebraço em pronação;
- Em seguida, o paciente deve realizar a extensão do punho, enquanto o examinador aplica força de resistência a esse movimento.

1.1.2. RESULTADO POSITIVO

Paciente refere dor em região de epicôndilo lateral.

1.2. TESTE DE MILL

1.2.1. MANOBRA

- Solicitar ao paciente que realize extensão do cotovelo
- Em seguida, ele deverá fazer o movimento de dorsiflexão da mão
- (Extensão do Punho)
- Com o punho já em extensão máxima, o examinador deve forçar o punho em flexão, pedindo ao paciente que resista a esse movimento, mantendo o punho em extensão

1.2.2. RESULTADO POSITIVO

Paciente refere dor em região de epicôndilo lateral.

2. EPICONDILITE MEDIAL

2.1. TESTE DO COTOVELO DO GOLFISTA

2.1.1. MANOBRA

- ➔ Solicitar ao paciente que, em pagada supinada, realize a extensão do cotovelo;
- ➔ Em seguida, pedir a ele que faça um movimento de flexão do punho, enquanto o examinador aplica força de resistência.

2.1.2. RESULTADO POSITIVO

Paciente refere dor no epicôndilo medial.

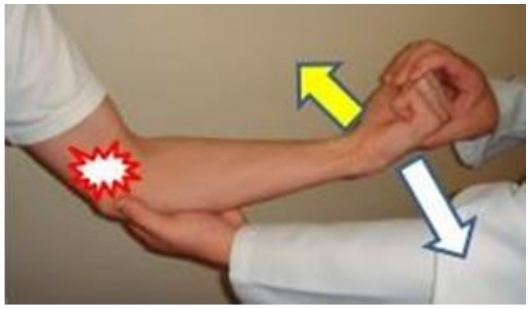

3. DOENÇA DE "DE QUERVAIN"

Condição de Tenossinovite (inflamação da bainha que reveste o tendão) Estenosante (estreitamento patológico de um conduto, canal ou orifício) do Extensor Curto do Polegar e do Abdutor Longo do Polegar que, geralmente, é causada pela execução de movimentos repetitivos.

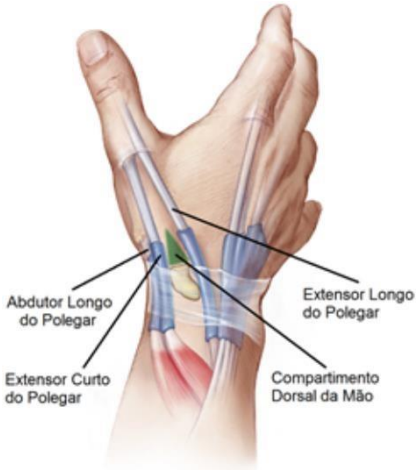

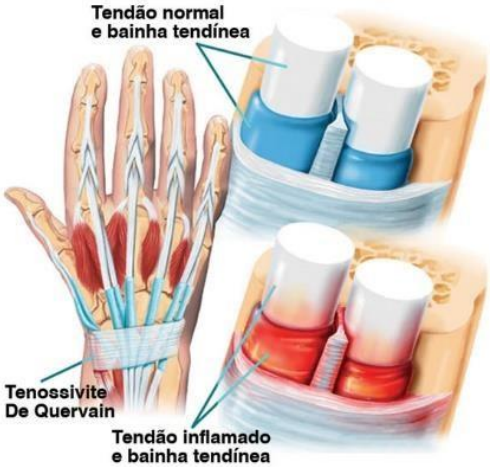

3.1. MANOBRA DE EICHOFF

3.1.1. MANOBRA

- ➔ Paciente realiza flexão do polegar, envolvendo-o com os demais dedos da mão;
- ➔ Em seguida, realizar flexão ulnar de forma sutil.

3.1.2. RESULTADO POSITIVO

Paciente relata dor no trajeto dos tendões afetados: região radial do punho

Atenção!

Como se trata de um teste bastante irritativo, o paciente pode relatar dor/desconforto, mesmo em condições não patológicas. Por isso, é interessante realizar o teste bilateralmente, avaliando se há manifestação mais exacerbada em um dos dois punhos.

3.2. MANOBRA DE FINKELSTEIN

3.2.1. MANOBRA

- Examinador apoia o punho do paciente com uma das mãos;
- Em seguida, realiza tração longitudinal e desvio ulnar do polegar (flexão do punho + flexão do polegar + força deslocando o dedo em direção à ulna).

3.2.2. RESULTADO POSITIVO

Dor em região da apófise (saliência) estiloide radial.

3.3. TESTE DE WHAT

3.3.1. MANOBRA

- O examinador solicita ao paciente que que realize hiperflexão do punho e então estabiliza a mão do paciente nessa posição, realizando pressão no dorso da mão e no punho do paciente
- Em seguida, solicita ao paciente que realize abdução do polegar, enquanto aplica força de resistência

3.3.2. RESULTADO POSITIVO

Dor em região da apófise (saliência) estiloide radial

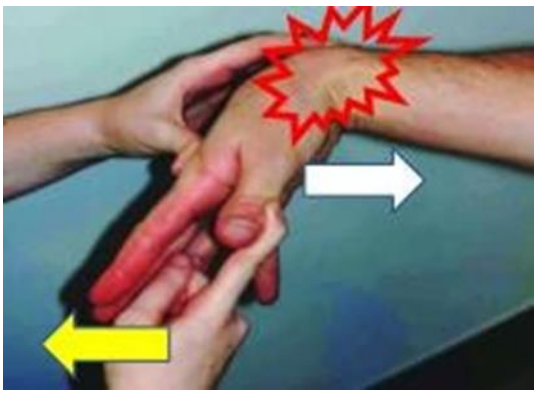

4. SÍNDROME DO TÚNEL DO CARPO

4.1. SINAL DE TINEL

4.1.1. EXAME

- Manter o braço apoiado na mesa, em leve extensão, e com a palma da mão voltada para cima;
- O examinador dever percutir o nervo mediano do paciente.

4.1.2. RESULTADO POSITIVO

Paciente relata sensação de choque e/ou formigamento na região inervada pelo n. mediano.

4.2. MANOBRA DE PHALEN

4.2.1. MANOBRA

- Solicitar ao paciente que dobre um punho contra o outro;
- Mantendo-os fletidos pelo período de 1 minuto.

4.2.2. RESULTADO POSITIVO

Em razão do aumento da pressão intracarpiana, o nervo mediano sofrerá compressão, desencadeando ou aumentando sintomas de dor e/ou parestesia em seu território de inervação. A manobra de Phalen Invertido (Posição de reza) também pode realizar essa mesma avaliação.

CAPÍTULO XII

EXAME FÍSICO DO JOELHO

1. INSPEÇÃO

- Inicia-se desde o momento em que você chama o paciente para o consultório atentar-se a:
- Deambulação
- Posição antálgica

1.1. PACIENTE EM PÉ / SENTADO

- Alinhamento dos Membros Inferiores
- Irregularidades no membro
- Necessidade de dispositivos auxiliares
- Varo: Valgo Normal: 6º - 8º valgo
- Alinhamento Patelar
- Presença de:
  - Edema;
  - Derrame;
  - Equimose: extravasamento de sangue dos vasos sanguíneos da pele que se rompem formando uma área de cor roxa;

1.2. MARCHA

Observar alterações nas diferentes fases da marcha:

- Fase de Apoio: o pé toca o solo
- Fase de Balanço: o pé não toca o solo
- Atrofias Musculares
- Deformidades

2. PALPAÇÃO

- Região anterior e posterior devem ser palpadas em busca de:
- Regiões dolorosas à palpação
- Cistos
- Pedaços de Ossos fraturados

3. LESÕES DOS MENISCOS

3.1. TESTE DE MCMURRAY

3.1.1. OBJETIVO

Pesquisar por lesões nos cornos posteriores dos meniscos

3.1.2. MANOBRA

- Deve ser realizada com o paciente em decúbito dorsal, com a articulação do quadril a 90º e os joelhos em flexão máxima.
- Examinador deve palpar as interlinhas articulares (espaço compreendido entre as duas superfícies ósseas de uma

articulação) com uma mão, enquanto usa a outra mão para segurar o calcanhar do paciente e provocar movimentos alternados de rotação interna e externa da perna.

3.1.3. INTERPRETAÇÃO

Rotação Interna: dor (c/ ou s/ estalidos) – Lesão de Menisco Lateral (Contralateral à rotação);

Rotação Externa: dor (c/ ou s/ estalidos) – Lesão de Menisco Medial (Contralateral à rotação).

3.2. TESTE DE APLEY

3.2.1. OBJETIVO

Pesquisa de lesão meniscal (Geral).

3.2.2. MANOBRA

- Deve ser realizada com o paciente em decúbito ventral, com a articulação do quadril em extensão e o joelho fletido em 90º
- Em seguida, o examinador deve aplicar força axial junto ao pé do paciente, realizando movimentos de rotação interna e externa

3.2.3. INTERPRETAÇÃO

- Rotação Interna: dor (c/ ou s/ estalidos): Lesão de Menisco Lateral (Contralateral à rotação)
- Rotação Externa: dor (c/ ou s/ estalidos): Lesão de Menisco Medial (Contralateral à rotação)

3.2.4. CONTRAPROVA

O médico deve aplicar força de distração, estabilizando a coxa do paciente com uma mão e suspendendo o pé do paciente com a outra mão, causando alívio da pressão aplicada sobre a articulação que repercute em diminuição/desaparecimento da dor

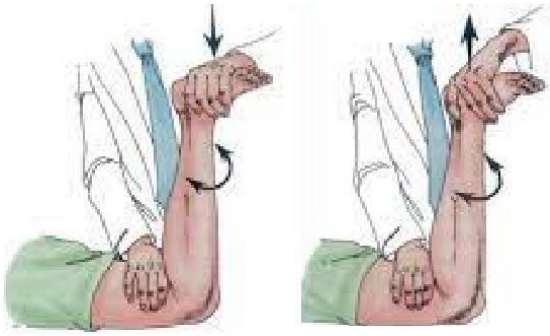

3.3. TESTE DE SMILE

3.3.1. OBJETIVO

Pesquisa de lesão meniscal (Geral).

3.3.2. MANOBRA

Paciente deve estar sentado na maca, com joelho fletido em 90º

O examinador deve palpar, alternadamente, as interlinhas articulares lateral e

3.3.3. INTERPRETAÇÃO

Paciente queixará de dor à palpação do menisco.

4. LIGAMENTOS INTRACAPSULARES

4.1. LIGAMENTO CRUZADO ANTERIOR (LCA)

4.1.1. ORIGEM

Região posterior e lateral do côndilo femoral lateral

4.1.2. INSERÇÃO

Região anterior do platô tibial

4.1.3. FUNÇÕES

- ➔ Impedir movimento excessivo dos ossos envolvidos na articulação, em especial, a deslocação da tíbia anteriormente
- ➔ Com o joelho em extensão, auxilia na rotação externa do fêmur
- ➔ Promove propriocepção: informando o grau de flexão da articulação e o tipo de movimento executado.

4.1.4. CLÍNICA MÉDICA

- ➔ Hemartrose secundária a lesão do LCA X secundária a fratura
  - Secundária à lesão do LCA → artéria nutrícia de pequeno calibre → necessidade de horas para preencher toda cavidade articular.
  - Secundária a Fratura → envolvimento de estruturas ósseas (epífises) muito irrigadas → efusão imediata de grande volume de sangue na cavidade articular que, se drenado, tende a apresentar gotículas de gordura.

4.2. LIGAMENTO CRUZADO POSTERIOR

4.2.1. ORIGEM

Face lateral do côndilo femoral medial.

4.2.2. INSERÇÃO

Região posterior da epífise proximal da tíbia.

4.2.3. FUNÇÃO

Impedir o deslocamento posterior da tíbia em relação ao fêmur.

5. AVALIAÇÃO DOS LIGAMENTOS INTRACAPSULARES

5.1. TESTE DA GAVETA ANTERIOR E POSTERIOR

5.1.1. OBJETIVO

Avaliar a integridade dos ligamentos cruzados anterior e posterior.

5.1.2. MANOBRA

Solicitar ao paciente que fique decúbito dorsal, realizando flexão de quadril, em 45º, e de joelho, em 90º, para que o examinador possa sentar sobre o pé do paciente, a fim de estabilizar seu membro inferior;

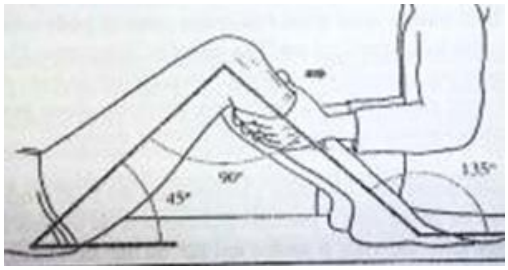

Em seguida, o examinador deve posicionar seus 2 polegares em região anterior da perna, projetando a palma das mãos para a região posterior do terço superior da tíbia;

Segurando firme, o médico deve puxar a tíbia para frente e, em seguida, empurrá-la para trás, avaliando se há deslizamento do osso.

5.1.3. INTERPRETAÇÃO

Tíbia desloca para frente → Lesão do LCA;

Tíbia desloca para trás → lesão do LCP.

5.2. TESTE DE LACHMAN

Objetivo: avaliar a integridade dos ligamentos cruzados anterior e posterior

5.2.1. MANOBRA

- Solicitar ao paciente que fique em decúbito dorsal com o joelho fletido em aproximadamente 20-30º e a perna rotacionada externamente
- Em seguida, o examinador deve estabilizar a coxa com uma mão, enquanto posiciona a outra mão na região anteromedial da perna, com

o polegar posicionado sobre a tuberosidade da tíbia

- Então, o médico deve puxar e empurrar a perna do paciente e realizando movimento contrário de estabilização da coxa, avaliando se há deslizamento do osso (Tíbia).

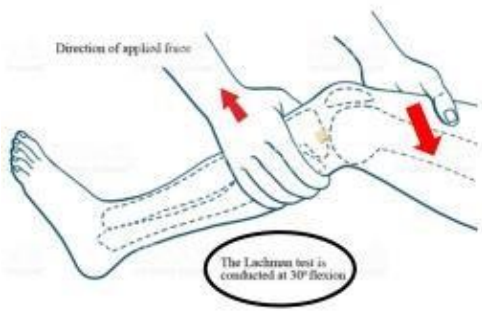

5.2.2. INTERPRETAÇÃO

Tíbia desloca para frente → Lesão do LCA;

Tíbia desloca para trás → lesão do LCP.

5.3. TESTE DE GODFREY

5.3.1. OBJETIVO

Pesquisar lesão do LCP

5.3.2. MANOBRA

- Solicitar ao paciente que fique em decúbito dorsal, com quadris e joelhos fletidos a 90º;
- Em seguida, o examinador deve usar um bom ângulo para avaliar a existência de uma leve depressão na extremidade proximal da tíbia.

5.3.3. INTERPRETAÇÃO

- S/ depressão → ligamentos funcionais;
- C/ depressão → provável lesão do LCP.

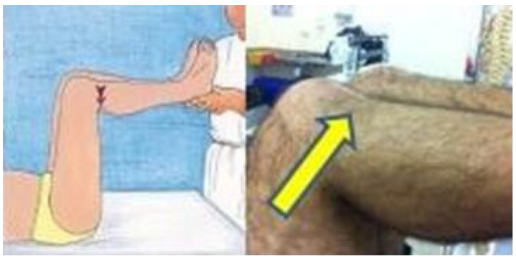

5.4. AVALIAÇÃO DOS LIGAMENTOS EXTRACAPSULARES

Teste de Estresse da Adução (Varo).

5.4.1. OBJETIVO

Pesquisar rompimento dos ligamentos do joelho.

5.4.2. MANOBRA E INTERPRETAÇÃO

- Exercer estresse em adução da perna (varo);
- Aplicar força na coxa para fora (lateral);
- Aplicar força no tornozelo para dentro (medial);

- Caso o movimento de adução se concretize, isso é sugestivo de lesão ligamentar
- Essa manobra deve ser realizada de 2 modos para pesquisar diferentes níveis de comprometimento:
  - Joelho em extensão completa → rompimento de ligamentos importantes do joelho;
  - Joelho em flexão de 20-30º → indicativo de lesão do ligamento colateral lateral/fibular.

5.5. TESTE DE ESTRESSE DA ABDUÇÃO (VALGO)

5.5.1. OBJETIVO

Pesquisar rompimento dos ligamentos do joelho

5.5.2. MANOBRA E INTERPRETAÇÃO

- Exercer estresse em abdução da perna (valgo).
- Aplicar força na coxa para dentro (medial).
- Aplicar força no tornozelo para fora (lateral).
- Caso o movimento de abdução se concretize, isso é sugestivo de lesão ligamentar.
- Essa manobra deve ser realizada de 2 modos para pesquisar diferentes níveis de comprometimento:
  - Joelho em extensão completa → rompimento de ligamentos importantes do joelho;
  - Joelho em flexão de 20-30º → indicativo de lesão do ligamento colateral medial/tibial.

9 786553 810686